

GIANT INTRAMUSCULAR LIPOMA OTOT BICEPS BRACHII:

LAPORAN KASUS JARANG

Eristan N. Napitupulu¹, Bambang Supriyadi², Yana Supriatna²

¹Residen Departemen Radiologi Fakultas Kedokteran Universitas Gadjah Mada

²Staf Pengajar Departemen Radiologi Fakultas Kedokteran Universitas Gadjah Mada

GIANT INTRAMUSCULAR LIPOMA IN BICEPS BRACHII MUSCLE :

A RARE CASE

ABSTRACT

Intramuscular lipoma is a relatively uncommon condition and accounts for just 1,8% of all primary tumors of adipose tissue and less than 1% of all lipoma. This tumor arises within skeletal muscle fibers at various locations. However, giant intramuscular lipomas of biceps brachii muscle are rare tumors.

A 48-years old man presented with a mass on his right upper-arm. The mass existed for one year and has since increased in size. On physical examination, the mass was pain upon palpation and completely mobile. Plain radiography, the soft tissue mass unremarkable. Computed tomography (CT) scan revealed a hypodense mass situated within right biceps brachii muscle with -72 until -83 Hounsfield. Magnetic resonance imaging (MRI), the mass was found inside of biceps brachii muscle. In T1- and T2- weighted images, the lesion area demonstrated high signal intensity, and SPAIR showed signal suppression similar to normal fat. The patient underwent radical excision of the lesion, which was found to be greater than 12 cm in size. Final pathology revealed intramuscular lipoma.

A lipoma of greater than 5 cm is classified as a giant lipoma. Giant lipoma in the upper extremities and involving biceps brachii muscle are rare. The plain radiographs may either be unremarkable or may demonstrate a radiolucent soft tissue mass of fat opacity. On CT and MRI, the lipoma appears as an non-invasive mass with homogenous fat signal intensity. The main differential diagnosis of intramuscular lipomas is well-differentiated liposarcomas. The proper management is open excision. The pathological report is vital to confirm the diagnosis.

We reported a rare case of giant intramuscular lipoma of biceps brachii who was successfully opened excision at our institute. CT scan and MRI can identify and localize these tumours, and facilitate the operative planning.

Keywords : Intramuscular, lipoma, giant, biceps brachii.

ABSTRAK

Intramuscular lipoma adalah kondisi yang jarang dan terhitung sekitar 1,8% dari semua tumor primer jaringan adiposa dan kurang dari 1% dari semua lipoma. Tumor ini berasal dari jaringan otot pada berbagai lokasi. *Giant intramuscular lipoma* otot biceps brachii adalah tumor yang jarang.

Seorang laki-laki usia 48 tahun dengan massa di lengan kanan atas. Massa tersebut muncul sejak satu tahun yang lalu dan ukurannya semakin

bertambah besar. Pada pemeriksaan fisik, terasa nyeri pada saat palpasi dan *mobile*. Pada foto polos, tak tampak jelas massa *soft tissue* pada lengan atas. *Computed tomography* (CT) scan menunjukkan massa hipodens pada otot biceps brachii dextra dengan densitas -72 hingga -83 Hounsfield. *Magnetic resonance imaging* (MRI), massa berasal dari otot biceps brachii. Pada T1 dan T2 weighted images, tampak lesi dengan intensitas yang tinggi, dan SPAIR menunjukkan densitas yang sama dengan lemak normal. Lesi tersebut di eksisi, didapatkan lesi dengan ukuran lebih dari 12 cm. hasil patologi menunjukkan *intramuscular lipoma*.

Lipoma berukuran lebih dari 5 cm di klasifikasikan sebagai giant *lipoma*. Giant lipoma di ekstremitas atas, dari otot biceps brachii adalah jarang. Pada pemeriksaan foto polos, dapat tidak terlihat, atau tampak sebagai massa radiolusen dengan opasitas lemak. Pada CT dan MRI, lipoma tampak sebagai massa *non-invasive* dengan intensitas signal lemak yang homogen. Diagnosis banding utama intramuscular lipoma adalah liposarcoma berdiferensiasi baik. Penatalaksanaan yang dipilih adalah eksisi. Pemeriksaan patologi adalah pemeriksaan yang penting untuk konfirmasi diagnosis.

Kami laporkan kasus jarang *giant intramuscular lipoma biceps brachii* yang berhasil di eksisi dengan baik. CT dan MRI dapat mengidentifikasi dan melokalisasi tumor ini, dan memfasilitasi perencanaan operasi.

Kata kunci : intramuscular, lipoma, giant, biceps brachii

LATAR BELAKANG

Lipoma adalah tumor jinak jaringan lunak yang paling banyak terjadi dengan insidensi kejadian sekitar 50% dari semua tumor jaringan lunak.¹ Lipoma jaringan lunak dibagi atas *superficial* dan *deep*. Lipoma *superficial* secara khas berada di subkutaneus dan paling banyak ditemukan, sekitar 16-50% dari semua tumor jaringan lunak. Lipoma *superficial* sering ditemukan di punggung, leher, dan ekstremitas atas (khususnya bahu), dan abdomen. Jika lokasi lipoma berada di dalam, dibawah fascia disebut sebagai *deep-seated lipoma*.¹⁻⁴ Menurut Myhre-Jensen *deep lipoma* hanya sekitar 1-2% dari semua tumor lipoma jaringan lunak.¹ Weiss dan Goldblum membagi *deep lipoma* menjadi *intramuscular* dan *intermuscular* berdasarkan lokasi. *Intramuscular lipoma* adalah *deep-seated lipoma* yang berasal dari otot.^{1,2,5} Lipoma ini biasanya soliter dan jarang yang multipel, dapat ditemukan dalam berbagai ukuran dan beberapa kasus melaporkan lipoma berukuran raksasa, didefinisikan sebagai raksasa jika berukuran lebih dari 5 cm.^{6,7}

Intramuscular lipoma relatif jarang, hanya sekitar 1,8% dari semua tumor primer jaringan adiposa dan kurang dari 1% dari semua lipoma. *Intramuscular lipoma* dapat terjadi pada semua kelompok umur, paling sering pada usia antara 40-70 tahun.^{2,6}

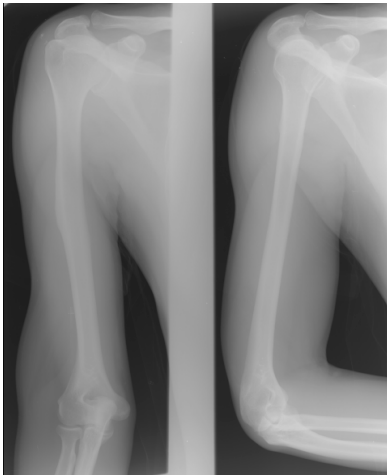
Secara umum diketahui, *intramuscular lipoma* paling sering ditemukan di trunk, kepala dan leher, bahu, tungkai atas dan tungkai bawah. Tumor ini jarang ditemukan pada *subscapularis*, *biceps brachii*, dan *sternocleidomastoideus*.^{2,8} Pada laporan kasus ini, kami melaporkan sebuah kasus jarang giant *intramuscular lipoma* pada otot biceps brachii.

LAPORAN KASUS

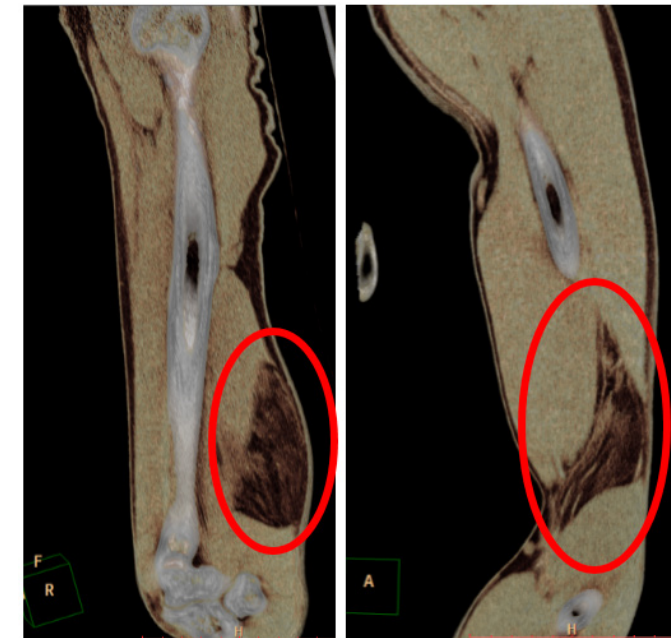
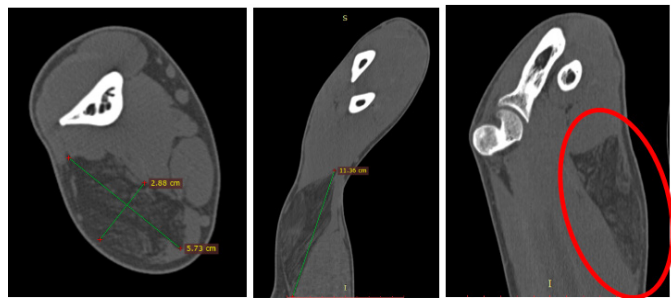
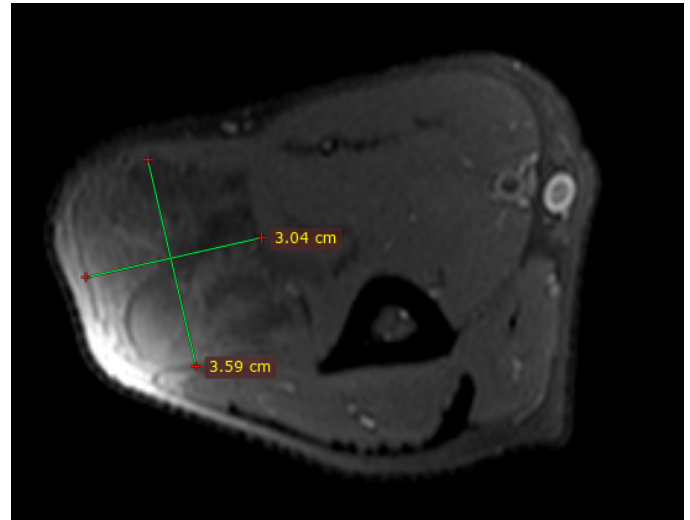
Seorang laki-laki usia 48 tahun datang ke poliklinik rawat jalan RS. Sardjito dengan keluhan benjolan di lengan atas kanan. Benjolan tersebut dikeluhkan sejak 1 tahun yang lalu, awalnya berukuran sebesar telur ayam, dan semakin membesar. Pada pemeriksaan fisik, pada saat palpasi terasa nyeri dan dapat digerakkan.

Pada pemeriksaan radiografi polos tampak ada massa (Gambar 1). Pemeriksaan dilanjutkan dengan menggunakan modalitas CT scan. Pada pemeriksaan CT scan ditemukan massa yang hipodens di dalam otot biceps brachii, berukuran lk 2,88x5,73x11,36 cm dengan densitas sekitar -72 sampai -83 Hounsfield (Gambar 2). Pada pemeriksaan MRI, massa berada di otot biceps brachii, berukuran lk 3,04x3,59x12,30 cm. Pada sekuen T1 dan T2, lesi tersebut menunjukkan intensitas sinyal yang tinggi, dan pada SPAIR menunjukkan sinyal yang sama dengan lemak normal (Gambar 3).

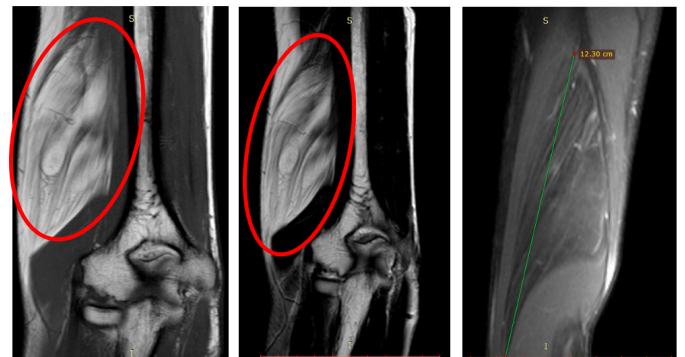Pasien menjalani eksisi radikal, dan tampak secara makroskopis massa tersebut berukuran lebih dari 12 cm (Gambar 4). Jaringan massa dikirim ke bagian patologi anatomi untuk diperiksa. Pemeriksaan histopatologi menunjukkan jaringan adipocytes mature dengan ukuran yang hampir sama, infiltrasi diantara serabut-serabut otot (Gambar 5).



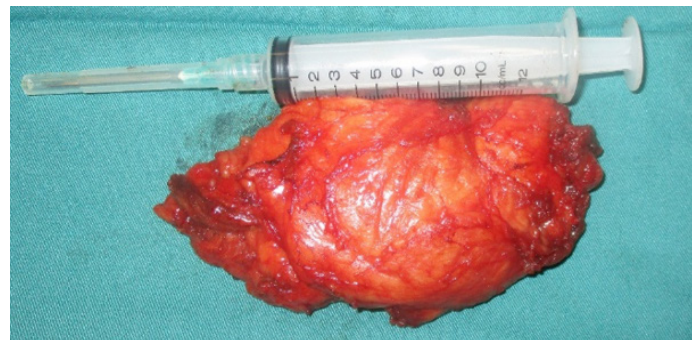Gambar 1. Pada radiografi polos tak tampak adanya massa soft tissue di lengan atas kanan.



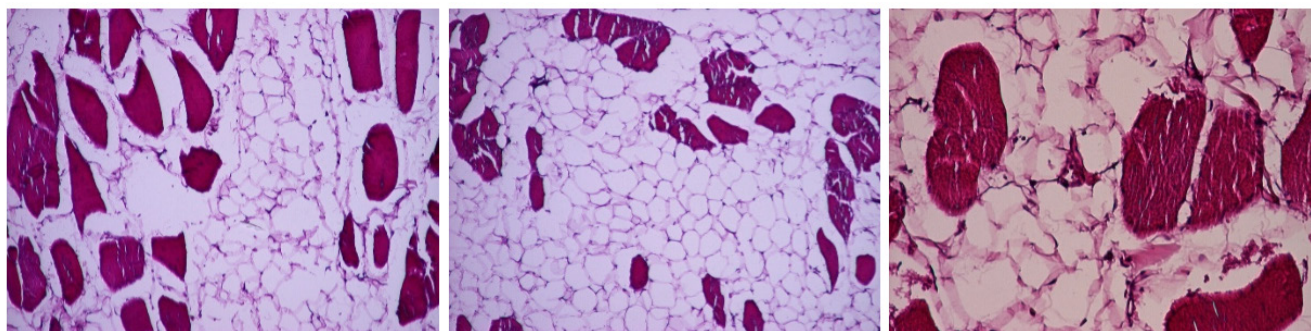
Gambar 2. Pemeriksaan CT scan potongan axial, coronal dan sagital dengan rekonstruksi 3D menunjukkan massa hipodens di otot biceps brachii kanan, berukuran 2,88x5,73x11,36 cm dengan densitas -72 sampai -83 Hounsfield.



Gambar 3. Pemeriksaan MRI menunjukkan intensitas sinyal yang tinggi pada sekuen T1 dan T2 dan pada SPAIR *fat-suppressed* tampak hipointens



Gambar 4. Gambaran massa setelah dieksisi, ukuran lebih dari 12



Gambar 5. Gambaran histopatologi menunjukkan jaringan *adipocytes mature*, infiltrasi diantara serabut-serabut otot. Pembesaran 40x dan 100x

PEMBAHASAN

Lipoma adalah tumor mesenchymal yang terdiri dari jaringan lemak mature, paling banyak ditemukan di jaringan subkutaneus *superficial* pada tungkai dan batang tubuh. *Muscular lipoma* menjadi penting untuk diperhatikan karena ukurannya yang besar, infiltratif, dan cenderung berulang. *Intramuscular lipoma* biasanya berbatas tegas, tidak memiliki kapsul dan infiltrasi ke jaringan otot.⁹ Ada dua subgroup *intramuscular lipoma* yaitu tipe infiltrasi dan tipe yang berbatas tegas.¹⁰

Pada kebanyakan kasus, *intramuscular lipoma* paling sering tidak menimbulkan gejala, atau hanya mengeluhkan masalah kosmetik saja, jarang menimbulkan gangguan pergerakan yang terbatas, kompresi *neurovascular* atau *lymphoedema*. Pertumbuhan lesi biasanya lambat, kadang menginfiltrasi lebih dalam dan membungkus nervus, khususnya pada lesi yang berukuran raksasa. Ada perbedaan dalam literatur tentang ukuran yang mendefinisikan giant lipoma. Beberapa literatur menyatakan, ukuran lesi 10 cm dalam dimensi apapun sebagai batasan lipoma yang dianggap raksasa seperti dalam kasus kami, sementara literatur lain menyebutkan ukuran 5 cm sudah dianggap berukuran raksasa pada ekstremitas atas. Oleh karena itu, mungkin lebih tepat jika lipoma diklasifikasikan sebagai *giant lipoma* jika ukurannya mendekati atau melebihi ukuran normal dari regio anatomi lesi tersebut berada.³

Pada pemeriksaan radiografi polos, dapat dilihat massa radiolusen jaringan lunak dari opasitas lemak atau bahkan tidak dapat diidentifikasi. Pemeriksaan CT scan sangat sesuai untuk diagnosis lipoma. CT scan menampilkan *intramuscular lipoma* sebagai massa hipodens yang berada didalam otot dengan densitas negatif, Hounsfield unit lipoma sekitar -65 sampai -120.⁸ Tampilan jaringan lunak dengan garis-garis tebal dan tipis paling sering ditemukan pada lesi, struktur ini yang membedakan pemeriksaan CT scan dengan MRI. Pemeriksaan

MRI merupakan modalitas pencitraan yang sangat baik untuk membedakan massa lipomatous. Bentuk massa dapat jelas dilihat mulai dari bentuk bulat, oval, fusiform, hingga polygonal irregular. Jaringan lemak pada *intramuscular lipoma* menunjukkan intensitas sinyal yang tinggi pada sekuen T1 dan T2. Pada sekuen *fat-suppressed* menunjukkan sinyal yang sama dengan lemak normal. *Intramuscular lipoma* dapat homogen dengan intensitas yang sama dengan lemak subkutaneus, atau heterogen karena bercampur dengan jaringan-jaringan otot atau jaringan lunak lain dari tumor. Jaringan otot yang tercampur menunjukkan isointens hingga normal pada sekuen T1 dan T2. Karakteristik berupa otot lurik merupakan *pathognomonic* untuk *intramuscular lipoma*. Kapsul yang mengelilingi lesi kadang dapat terlihat dibagian luar *intramuscular lipoma*, kadang kapsul tidak dapat dibedakan dengan jaringan otot disekitarnya.^{2,8}

Meskipun massa lipomatous lain mudah diidentifikasi dengan pemeriksaan MRI, namun *intramuscular lipoma* tetap dibedakan dengan liposarcoma yang berdiferensiasi baik, yang menjadi diagnosis banding utama, karena kadang sulit untuk membedakannya. *Intramuscular lipoma* dan liposarcoma berdiferensiasi baik memiliki beberapa kesamaan yaitu berukuran besar, lokasi lebih dalam, mampu menginfiltrasi ke jaringan otot sekitarnya, dan dapat timbul berulang.^{2,9} Pada MRI, liposarcoma cenderung berukuran besar, meskipun ukuran tidak menjadi faktor prediktif untuk keganasan. Liposarcoma biasanya multilobular, memiliki septa yang tebal dan nodul, dapat juga ditemukan area globular pada jaringan tumor.^{2,11} Pemeriksaan histologi sangat penting dilakukan untuk membedakan *intramuscular lipoma* dan liposarcoma berdiferensiasi baik. Berikut tabel perbedaan keduanya secara histologi.

Tabel 1. Perbedaan *intramuscular lipoma* dan liposarcoma berdiferensiasi baik secara histologi.⁹

	Intramuscular lipoma (infiltrasi)	Liposarcoma berdiferensiasi baik
Lipoblast	Tidak ada	Ada
Diferensiasi mixoid	Tidak ada	Ada
Pleomorfik seluler	Jarang	Selalu
Peningkatan vaskularisasi	Minimal	Banyak
Mitosis	Tidak ada	Ada

Pada kasus yang dilaporkan, pemeriksaan radiografi polos tidak menunjukkan adanya massa jaringan lunak. Pada CT scan menunjukkan massa hipodens di dalam otot biceps brachii kanan dengan densitas sekitar -72 sampai -83 Hounsfield. Pada pemeriksaan MRI, pada sekuen T1 dan T2, lesi tersebut menunjukkan intensitas sinyal yang tinggi, dan pada SPAIR menunjukkan sinyal yang sama dengan lemak normal.

Penatalaksanaan lipoma jaringan lunak tergantung pada lokasi tumor, ukuran, dan gejala klinis yang ditimbulkan. Penatalaksanaan yang tepat jika lesi telah menimbulkan gejala dan juga untuk tujuan kosmetik adalah eksisi terbuka.² Eksisi marginal pada area berbatas tegas dan eksisi yang luas pada tipe infiltratif, dapat membantu mencegah timbul massa berulang.

Pada kasus yang dilaporkan, gambaran histologi tidak menunjukkan area proliferasi lipoblastik, nucleus atipik dan mitosis. Dari gambaran histologi menunjukkan sel-sel *adipocytes mature* dengan ukuran monomorf, bervakuola dan jernih. Pemeriksaan histopatologi dapat membedakan kedua lesi tersebut.

KESIMPULAN

Laporan kasus ini menjelaskan seorang laki-laki berusia 48 tahun dengan *intramuscular lipoma* yang berukuran raksasa pada otot biceps brachii kanan. Meskipun *intramuscular lipoma* pada otot biceps brachii masih jarang dilaporkan, namun liposarcoma berdiferensiasi baik sudah dapat disingkirkan. Diagnosis ditegakkan berdasarkan pemeriksaan CT scan dan MRI, lesi berasal dari otot dengan karakteristik tampilan otot lurik, tampak sebagai massa *non-invasive* dengan intensitas sinyal lemak yang homogen. Pemeriksaan CT scan dan MRI dapat mengidentifikasi dan melokalisir tumor dengan baik, sehingga memudahkan bagi klinisi untuk perencanaan operasi.

DAFTAR PUSTAKA

1. Abbott RM, Levy AD, Aguilera NS, Gorospe L, Thompson WM. From the Archives of the AFIP. RadioGraphics. 2004;24(4):1137–63.
2. McTighe S, Chernev I. Intramuscular lipoma: a review of the literature. Orthop Rev (Pavia). 2014;6(4).
3. Slavchev S, Georgiev G, Penkov M, Landzhov B. Giant Lipoma Extending Between the Heads of Biceps Brachii Muscle and the Deltoid Muscle: Case Report. J Curr Surg. 2012;2(4–5):146–8.
4. Allen B, Rader C, Babigian A. Giant lipomas of the upper extremity. Can J Plast Surg. 2007;15(3):141–4.
5. Sferopoulos NK. Anatomical Distribution of Intramuscular Lipomas. J Forensic Sci Res. 2017;1:35–9.
6. Med SJ, Rep C, Elghordaf I, Elbir Y, Bardouni A El, Berrada MS. Scholars Journal of Medical Case Reports Giant intramuscular lipoma of the Sartorius: a case report. 2017;5(4):268–71.
7. Durmus M, Dal A, Yapici A, Avsar S, Bayram Y. Giant intramuscular lipoma of arm: A case report and review of the literature. Hand Microsurg. 2014;3(3):87.
8. Kiruthiga KG, Sigamani E, Rebecca G. Intramuscular Lipoma of Pectoralis Major- A Rare Case Report and A Brief Review of Literature. 2015;4(3):40–2.
9. Akbulut M, Aksoy A, Bir F. Intramuscular lipoma of the tongue: A case report and review of the literature. Aegean Pathol J. 2005;2(2):146–9.
10. Takeda Y. Intramuscular lipoma of the tongue: report of a rare case. Ann Dent. 1989;48(2):22–4.
11. Kransdorf MJ, Bancroft LW, Peterson JJ, Murphey MD, Foster WC, Temple HT. Imaging of fatty tumors: distinction of lipoma and well-differentiated liposarcoma. Radiology. 2002;224(1):99–104.