

SONOGRAFI SUPERFISIAL KEPALA PADA TRAUMA LAHIR DI RSI ARAFAH JAMBI 2018

Erni Zainuddin¹, Adji Saptogino², Herlina³

¹*Bagian Radiologi RSI. Arafah, Jambi*

²*Instalasi Radiologi RS. Pondok Indah, Jakarta*

³*Bagian Anatomi FKIK Unika Atmajaya, Jakarta*

ABSTRACT

Background: Birth trauma is a mechanical trauma that occurs during childbirth. Incidents vary widely by country. Maternal, neonatal predisposing factors and predisposing factors play an important role in birth trauma. The results of several studies of birth trauma are especially frequent regarding soft tissue followed by the scalp. and bleeding can occur in each layer of the scalp. Diagnosis is usually made on clinical grounds, imaging only acts as a complement, but some cases, such as subgaleal hematoma, require serious treatment. and bleeding can occur in each layer of the scalp. Even in some cases caput succedaneum, cephal hematoma and subgaleal hematoma can occur simultaneously. Sonography can be used as an initial examination, for a quick diagnosis so that it gives a good output.

Methods: Descriptive observations with cross-sectional designs on patients who were superficial ultrasound heads due to trauma were born in the Radiology department of Arafah Hospital, Jambi in 2018 by characterizing neonates with superficial sonography with birth trauma in 2018 at the Arafah Hospital Jambi. There were twenty-two neonates with head birth trauma with superficial head sonography examination and found extracranial bleeding in the form of succedaneum caput, subgaleal hematoma, cephal hematoma. and assess the possibility of intracranial bleeding and fracture.

Results: Presentation of male subjects (64%), women (36%). Fetal presentation on birth canal, head (91%), buttocks (4%). Head with fingers (5%). Percentage of infant weight, normal (95.45%), macrosomia (4.45%) Presentation Types of head bleeding: caput succedaneum (15.6%), subgaleal hematoma (33.3%), cephal hematoma (33.3%), intracranial hemorrhage (6.7%), diastase fracture (11.1%) Percentage of type of labor: Vaginal (18.2%), vaginal by induction (18.2%), vacuum extraction (40.9%) Sectio cesaria : (22.7%). Percentage parity is primipara (88%), Multipara (12%)

Conclusion: Head trauma cannot be avoided. In this study cephal hematoma and subgaleal hematoma were the most birth trauma (each one 33.3%). Bleeding can occur all layers of the scalp. Vacuum extraction was the highest type of labor (40.9%) followed by secsio caesaria and vaginal delivery. The use of vacuum extraction increases the incidence of birth trauma. Most sex is male; most presentation is head presentation. Most baby's weight is normal / less, Primipara's most parity, most mother's age is late adolescence.

Keywords: Birth trauma, superficial sonography, Cephal hematoma, subgaleal hematoma, caput succedaneum

ABSTRAK

Latar Belakang: Trauma lahir merupakan trauma mekanik yang terjadi saat melahirkan. Insiden sangat bervariasi di tiap negara. Faktor predisposisi maternal, neonatal dan faktor predisposisi memegang peranan penting terjadinya trauma lahir. Hasil beberapa studi trauma lahir terutama sering mengenai jaringan lunak diikuti oleh kulit kepala dan perdarahan dapat terjadi disetiap lapisan kulit kepala.

Diagnosis biasanya ditegakkan berdasarkan klinis, imejing hanya berperan sebagai pelengkap saja, tetapi beberapa kasus, seperti subgaleal hematoma membutuhkan penenganan yang serius. Bahkan pada beberapa kasus caput succedaneum, cephal hematoma dan subgaleal hematoma dapat terjadi secara bersamaan. Sonografi dapat dijadikan pemeriksaan initial, untuk diagnosis tipe perdarahan yang cepat dan tepat sehingga memberikan output yang baik.

Metode: Observasional deskriptif dengan rancangan crosssectional pada pasien yang di USG superfisial kepala karena trauma lahir di bagian Radiologi RSI Arafah Jambi dengan mengkarakteristik neonatus yang dilakukan sonografi superfisial dengan trauma lahir di RSI Arafah Jambi 2018. Ada dua puluh dua neonatus dengan trauma lahir kepala dilakukan pemeriksaan sonografi superfisial kepala dan ditemukan perdarahan ekstrakranial baik berupa caput succedaneum, subgaleal hematoma, dan cephal hematoma. serta menilai kemungkinan adanya perdarahan intrakranial dan fraktur.

Hasil: Presentase jenis perdarahan kepala: caput succedaneum (15,6%), subgaleal hematoma (33,3%), cephal hematoma (33,3%), perdarahan intrakranial (6,7%), fraktur diastase (11,1%). Presentase subyek penelitian yang berjenis kelamin laki laki (64%), wanita (36%). Presentase janin pada jalan lahir, kepala (91%), bokong (4%), kepala dengan jari (5%). Presentase berat bayi, normal (95,45%), makrosomia (4,45%). Presentase jenis persalinan: pervaginam (18,2%), pervaginam dengan induksi (18,2%), vakum ekstraksi (40,9%), seksio caesaria (22,7%). Presentase paritas terbanyak adalah primigravida (88%)

Kesimpulan: Trauma kepala tidak dapat dihindari. Perdarahan dapat terjadi pada semua lapisan kulit kepala. Pada studi ini cephal hematoma dan subgaleal hematoma merupakan perdarahan trauma lahir terbanyak (masing-masing 33,3%). Penggunaan vacum ekstraksi merupakan jenis proses persalinan yang terbanyak (40,9%) diikuti persalinan seccio caesaria dan pervaginam. Penggunaan vacum ekstraksi meningkatkan kejadian trauma lahir.

Jenis kelamin terbanyak laki-laki, presentasi terbanyak kepala. Berat badan bayi terbanyak normal / kurang, paritas terbanyak primipara, usia ibu terbanyak remaja akhir

Kata kunci: Trauma lahir, Sonografi superfisial, Cephal hematoma, subgaleal hematoma, caput succedaneum, Vacum ekstraksi.

PENDAHULUAN

Trauma lahir didefinisikan sebagai sebagai gangguan fungsi tubuh neonatal karena efek samping yang terjadi saat lahir yang dapat dihindari atau tidak dapat dihindari.¹ Pada

trauma lahir terjadi destruksi struktural atau penurunan fungsi fungsional dari tubuh neonatus karena trauma pada proses melahirkan.² Trauma lahir merupakan salah satu faktor yang berkontribusi pada *neonatal mortality* disamping asfiksia, prematuritas dan infeksi neonatal.³ Trauma lahir penting untuk mendapatkan perhatian karena beberapa kasus dapat berakibat fatal dapat menyebabkan kecatatan maupun gangguan perkembangan ditahap usia selanjutnya.⁴ Proses melahirkan normal yang merupakan kombinasi proses mekanik proses kompresi kontraksi, torsi dan traksi.^{4,5} Bahkan proses melahirkan yang natural dengan kondisi yang terkontrol, berpotensi terjadinya trauma.^{1,4} Terutama pada partus lama dan dengan penyulit atau fetal malpresentasi.¹ Beberapa organ sistem dapat terkena, sistem saraf, musculoskeletal atau *visceral injury* dapat terjadi. Trauma lahir pada kepala terjadi karena kepala sangat rentan terhadap trauma dimana terjadi tekanan yang kuat pada vertex saat melahirkan.⁶ Trauma dapat ringan, transient (sementara) atau cacat, bahkan mengancam jiwa. Jumlah trauma neonatal bervariasi secara signifikan di tiap-tiap negara.⁷ Di US prevalensi 9,5 per 1000 kelahiran hidup, dikatakan kurang dari 2% kematian neonatal karena trauma lahir.⁷ Prevalensi trauma lahir di Australian Public Hospital adalah 49 per 10.000 kelahiran pada tahun 2015-2016.⁸

Hal sama dinyatakan dalam studi prospektif yang dilakukan oleh Ray Somosri et al, bahwa insiden trauma melahirkan bervariasi dalam beberapa literatur barat dan di negara-negara berkembang. Keadaan ini berhubungan dengan peningkatan mortalitas dan morbiditas.² Dinyatakan insiden trauma lahir adalah 15,4 / 1000 kelahiran, mayoritas trauma lahir adalah cedera jaringan lunak (59%) diikuti oleh cedera kulit kepala (ekstra kranial) dan intra kranial (51%).²

Cidera kepala traumatis pada bayi baru lahir mempunyai morbiditas dan mortalitas yang lebih tinggi daripada lesi traumatis serupa pada anak-anak atau orang dewasa.⁹ Trauma lahir pada kepala terjadi karena kepala sangat rentan terhadap trauma dimana terjadi tekanan yang kuat pada vertex saat melahirkan.⁶ Trauma dapat ringan, transient (sementara) atau cacat, bahkan mengancam jiwa.⁶

Masoumeh et al dalam studi literatur, mayoritas *neonatal birth trauma* adalah *soft tissue injury* diikuti oleh cedera kulit kepala (ekstra kranial) dan intra kranial.² Di Indonesia studi yang dilakukan Tri Widiarti et al (2014) insiden trauma lahir 7 / 1000 kelahiran hidup. Diantara 6678 neonatus, 47 mengalami trauma lahir: 27 (57%) dengan trauma kepala.⁴

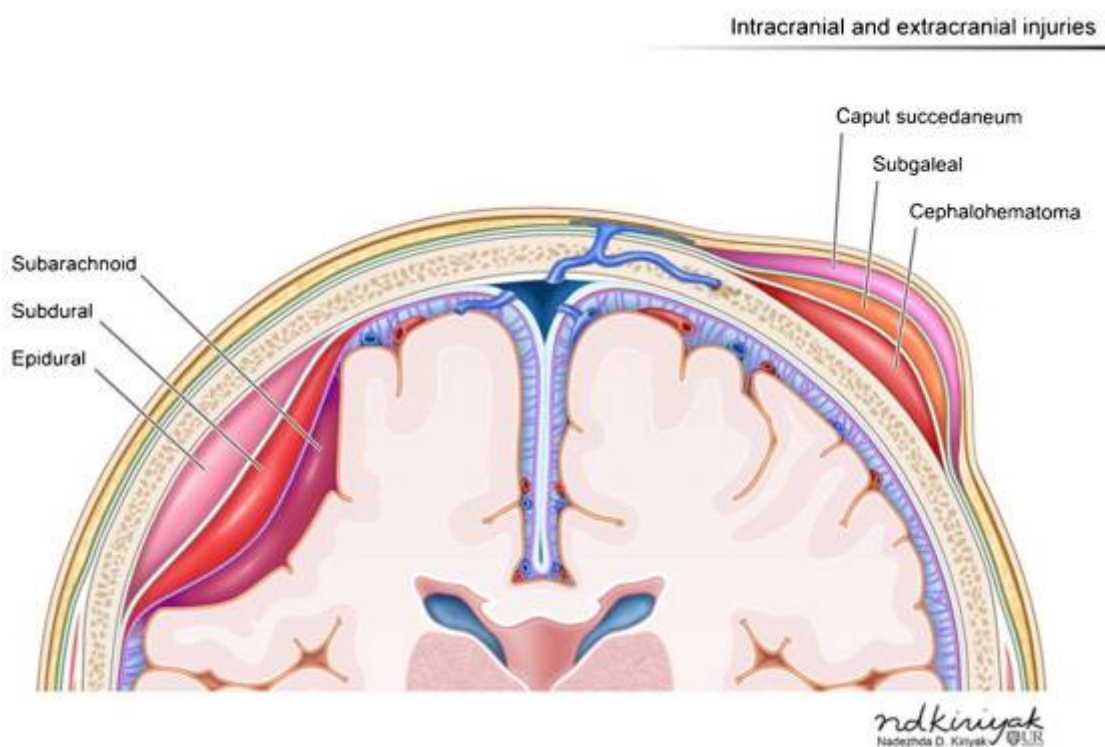
Nechama Linder et al dalam studinya terhadap 118280 bayi baru lahir yang aterm, 2874 didiagnosis sebagai trauma lahir dengan trauma lahir 24,3/1000 kelahiran. Dinyatakan bahwa frekuensi tersering adalah cedera kulit kepala (63,9%), 15,5/1000 kelahiran hidup.¹⁰

Kulit kepala terdiri dari 5 lapisan dan perdarahan dapat terjadi disetiap lapisan. Perdarahan kulit kepala terutama adalah caput succedaneum, perdarahan sub galeal, dan cephal hematoma. Diagnosis biasanya secara klinis dan imejing merupakan pemeriksaan pelengkap.⁷ Tetapi gambaran klinis subgaleal hemorrhage kadang sulit dibedakan dengan perdarahan kulit kepala lainnya yang berhubungan dengan trauma persalinan lainnya.¹⁰

Cedera Ekstra Kranial

Hematoma kulit kepala biasanya terjadi pada saat melahirkan, meski juga terjadi dengan kasus trauma kepala.¹⁴ Ada 3 type hematoma yang terbatas pada kulit kepala. Dari superficial ke dalam, yakni:

- Caput Succedaneum: Subcutaneous hematoma, yang superficial dari galea aponeurosis, sering akibat vacuum ekstraksi saat melahirkan
- Subgaleal hematoma: perdarahan dalam ruang antara galea aponeurosis dan perosteum
- Cephal hematoma: sub periosteal dan dibatasi oleh garis sutura



Gambar 1. Ilustrasi cedera kepala intracranial dan extracranial

Caput Succedaneum

Adalah manifestasi dari trauma lahir yang mengandung cairan serosanguineous subkutan, eksternal dari galeal aponeurosis kulit kepala bayi baru lahir, cairan terletak ekstra periosteal, yang mungkin tampak pada pemeriksaan US, CT, dan MRI.

Caput succedaneum merupakan hasil dari peningkatan tekanan vagina dan uterus pada pagian kepala pada saat dilatasi cerviks, yang menyebabkan akumulasi darah dan serum di atas periosteum, dibawah kulit, tampak melewati garis sutura dan berhubungan dengan moulding kepala. Karena pembengkakan terjadi dibawah kulit, biasanya disertai eritema, petechiae dan ecchymosis.^{13,15}

Caput succedaneum kadang sulit dibedakan bila bilateral. Jika terjadi perdarahan eksternal periosteum, perlu

dibedakan caput succedaneum dari cephal hematoma. Imejing perlu dipertimbangkan jika anak dengan caput succedaneum besar dan tidak berkurang dalam 48-72 jam atau membesar lebih dari 24 jam setelah lahir, khususnya bila terjadi *hemodynamic instability*. Caput succedaneum biasanya membaik dalam 4-6 jam.

Caput succedaneum jarang disertai komplikasi dan biasanya membaik dalam beberapa hari. Meskipun caput succedaneum dapat terjadi tanpa faktor resiko, insiden meningkat pada persalinan lama atau persalinan yang sulit, dengan ruptur prematur membran amniotic (dimana cairan amniotic tidak dapat melindungi kepala saat lahir), pada primigravida dan penggunaan instrument saat melahirkan. Penggunaan vacum pada saat diletakkan mangkuk vacum di kepala, tekanan menarik vacum yang diaplikasikan ke kepala menyebabkan terjadinya pembengkakan karena trauma, tipe caput ini disebut sebagai Chignon atau caput succedaneum artificial. Beberapa kasus telah dideskripsikan dalam beberapa literatur bahwa caput succedaneum dapat didiagnosis pada trisemester III dengan ultrasonografi.

Posisi fetus, oligohydramnion dan kemungkinan kontraksi Braxton Hicks telah diidentifikasi sebagai faktor penyebab.⁶

Manifestasi klinis caput succedaneum dapat terjadi segera setelah melahirkan, secara bertahap ukurannya berkurang, sering tampak didaerah vertex kepala, ke dalam caput biasanya 1-2 cm dengan lebar yang bervariasi. Cairan serous yang terbentuk dapat bergerak dari satu sisi ke sisi lainnya sesuai perubahan posisi kepala.

Komplikasi yang mungkin adalah *halo scalp ring type* alopesia yang dapat terjadi pada bayi dengan caput succedaneum. Rambut yang hilang sebagai akibat nekrosis jaringan lunak karena tekanan yang lama dari cincin cervical pada proses persalinan.

Cephalohematoma

Cephalohematoma adalah trauma subperiosteal hematoma dari kepala yang biasanya disebabkan trauma persalinan. Lesi ini terjadi antara periosteum dan cranium dan tak melewati sutura. Dibedakan dengan subgaleal hematoma yang melewati sutura line.

Cephalohematoma sering terjadi unilateral, pembengkakan umumnya terjadi beberapa jam sampai beberapa hari karena perdarahan berlangsung lambat. Pada pemeriksaan fisik daerah yang terkena membesar pada hari ke-3 pasca melahirkan, batas tegas dan kemungkinan dapat diraba, kemungkinan dengan disertai adanya fraktur kepala.

Maniferstasi klinis dapat berupa perdarahan subperiosteal berjalan lambat, dapat beberapa jam atau bahkan beberapa hari setelah melahirkan. Pada saat perdarah berlangsung, darah pada subsubperiosteal, menekan area perdarahan dan menyebabkan terjadinya efek tamponade, dan memberhentikan perdarahan.

Tempat trauma tersering adalah regio parietal, tetapi dapat terjadi pada semua bagian kepala. Os parietal kanan sering terkena daripada kiri, unilateral lebih sering daripada bilateral os parietal yang terkena.^{13,16}

Cephalohematoma diresorpsi agak lama tetapi pada banyak kasus yang tidak diobati terjadi 2 sampai 6 minggu.

Gambaran Radiologi :

Cephalohematoma didiagnosa secara klinis dan jarang dengan pemeriksaan imejing. Dapat unilateral maupun bilateral dan tampak sebagai subgaleal *fluid collection* yang tidak melewati sutura (dibatasi oleh garis sutura).

Pada pemeriksaan ultrasonografi didapatkan adanya darah sub perosteal dan tampak moderat ekhogenitas, parenkim otak biasanya dalam batas normal.

Diferensial diagnosis cranial meningocele, pada perabaan ada pulsasi, tekanan meningkat pada saat bayi menangis. Pada foto ronsen tampak lusensi kranial pada tulang kepala. Dalam beberapa kasus cephalohematoma dapat terkena infeksi menyebabkan osteomyelitis.

Subgaleal hemorrhage

Neonatal subgaleal hemorrhage jarang terjadi tetapi potensial terjadi komplikasi fatal pada persalinan, khususnya disertai gangguan perdarahan.

Pada subgaleal hematoma terjadi akumulasi darah dalam jaringan longgar ruang subgaleal, yang berada di antara *galea aponeurotica* dan periosteum. Tidak seperti cephal hematoma, perdarahan pada subgaleal hematoma dapat masif dan dapat menyebabkan syok hipovolemik, dikatakan ruang ini dapat menampung darah lebih dari 260 ml, dimana neonatal total volume darah lebih kurang 80 ml/kg.

Meskipun subgaleal hematoma insidennya rendah, tetapi sangat kuat hubungannya dengan penggunaan vacum ekstraksi.^{11, 17, 18}

Gambaran klinis pasien tampak pucat saat inspeksi. Pada pemeriksaan, mungkin ada takikardia, hipotonia. Massa

kepala yang berubah ubah, dengan lingkaran kepala yang meningkat dapat terlihat pada palpasi. Karena galea aponeurosis menutupi seluruh permukaan kepala, subgalea space potensial terjadi perdarahan hebat dari orbita ke leher dan lateral ke fascia temporal yang terletak di atas telinga. Jika perdarahan massif dapat menggeser telinga ke anterior.

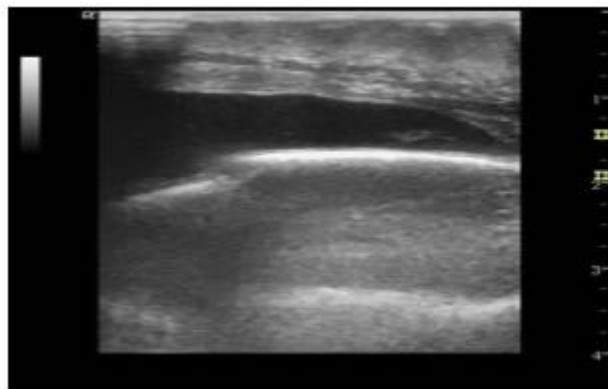
Etiologi perdarahan terjadi akibat rupturnya vena emisarie yang mendarainase kulit kepala menuju sinus. Lokasinya superficial dari periosteum, subgaleal hematoma dapat melewati garis sutura dan dapat menutupi seluruh kepala.

Perdarahan ini biasanya terjadi pada pasien dengan faktor resiko cephalopelvic disproporsi, ibu yang kelelahan, kala II lama, prematuritas, posmaturitas (> 40 minggu), bayi besar, fetal distress, status fetus yang tidak menyakinkan dan asfiksia lahir.

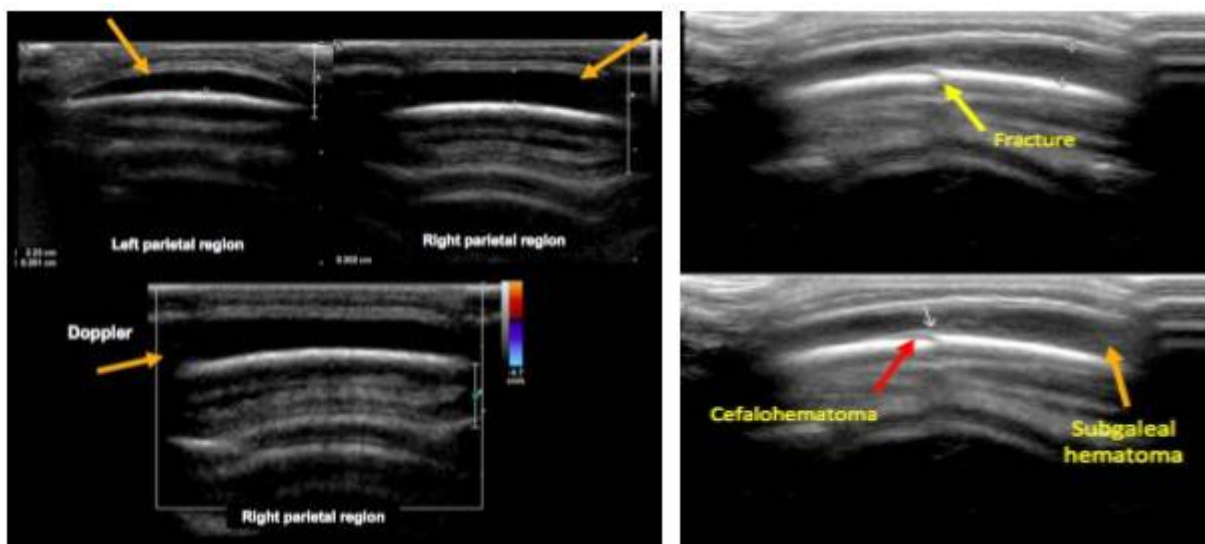
Friksi pada tulang pelvis maternal juga meningkat sasat melahirkan lama atau sulit. Friksi ini menyebabkan subgaleal hemorrhage. 50% persen ibu dengan kala II lama disertai subgaleal hemorrhage.

Gambaran Radiologi :

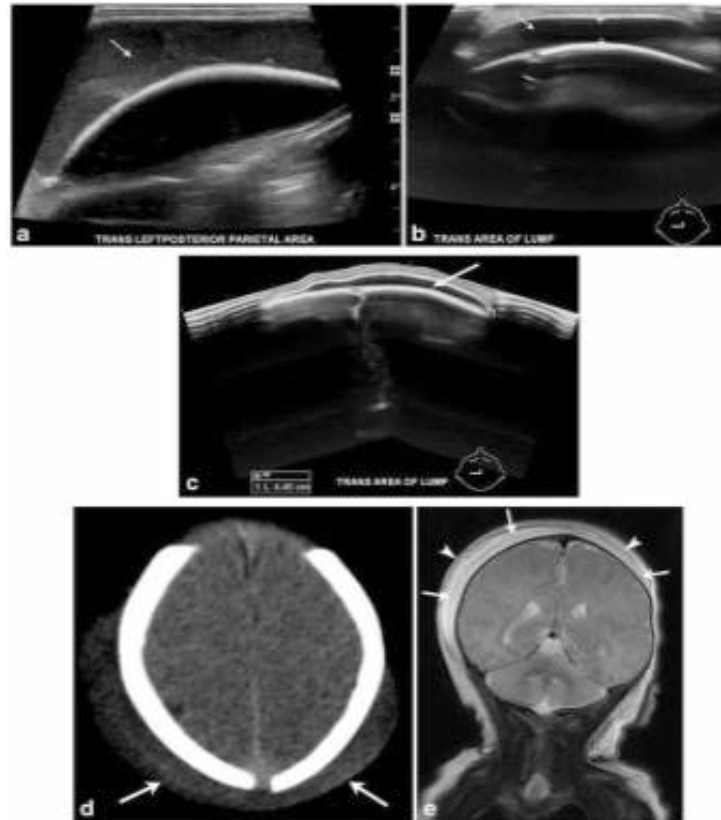
Ultrasonografi tampak adanya darah, tampak moderat ekhogenik yang ekhogenitasnya berkurang dengan berjalannya waktu dan tak melekat dengan periosteum serta melewati sutura.



Gambar 2. Ultrasonografi kepala dengan subgaleal hemorrhage



Gambar 3. a. Cephal hematoma , b. Subgaleal hematoma, c. Sub dural dengan pemakaian Dopler tak tampak aliran pembuluh darah dalam ruang ekstra aksial⁷



Gambar 4. a-c menunjukkan gambaran caput succedaneum, d-e menunjukkan gambaran subgaleal hematoma⁸

Beberapa kasus caput succedaneum, cephal hematoma dan subgaleal hematoma terjadi bersamaan. Namun perdarahan yang hebat pada ruang subgaleal kadang terjadi yang memerlukan transfusi darah dan surgical evakuasi segera.¹¹

Pemeriksaan sonografi kepala resolusi tinggi dapat merupakan pemeriksaan awal diikuti oleh CT Scan dan MRI.⁸

Diagnosis dini dan terapi yang tepat adalah sangat penting, karena kebanyakan kasus dengan terapi yang tepat akan didapatkan hasil yang baik.⁹

METODE

Dengan Metode deskriptif rancangan crosssectional, dilakukan di RSI Arafah Jambi mulai bulan Januari s/d Desember 2018, dengan populasi adalah semua neonatus dengan trauma lahir dengan perdarahan ekstrakranial, pengambilan sample dengan total sample 22 yang memenuhi kriteria inklusi (semua neonatus dengan trauma lahir), kriteria inklusi, (prematurnya dan luka robek kulit kepala serta pasien tak bersedia ikut dalam penelitian).

Aspek legal dilakukan dengan membuat secara tertulis pada direktur rumah sakit Islam Arafah untuk melakukan studi ini mulai dari telusur data dan persetujuan pasien ikut dalam penelitian ini, kemungkinan dipublikasikan.

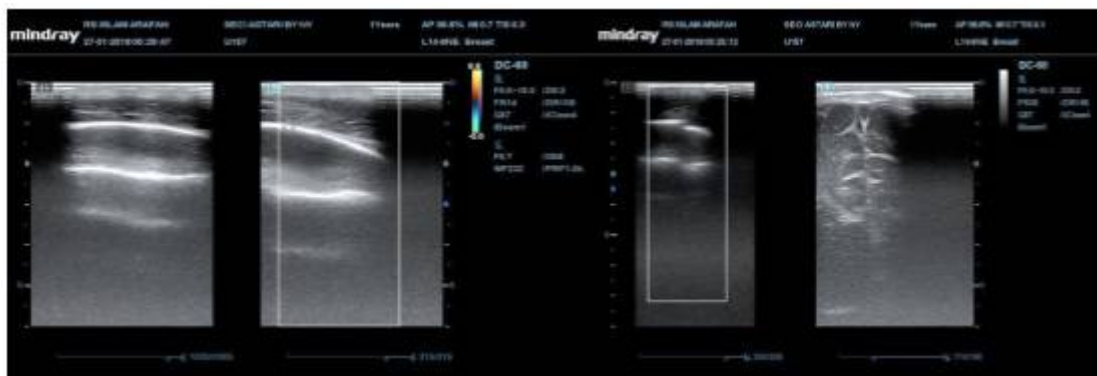
Data awal didapat dari catatan daftar pemeriksaan USG kepala di instalasi Radiologi RSI Arafah, dipilih kasus trauma kulit kepala karena trauma lahir, dan selanjutnya pencarian file gambar pemeriksaan USG yang tersimpan dalam alat USG. Untuk identifikasi pasien dilihat melalui rekam medis rumah sakit. Selanjutnya dibuat peninjauan ulang rekam medis, dievaluasi karakteristiknya, dan memperhatikan beberapa faktor resiko yang mempengaruhinya.

Pemeriksaan ini menggunakan USG diperuntukkan untuk organ superfisial dan kepala neonatal merek MINDRAY DC-60 dengan spesifikasi *transducer* L14-6NE (*flat*), frekuensi 6,6-15 MHz dengan frekuensi tengah 10 MHz.

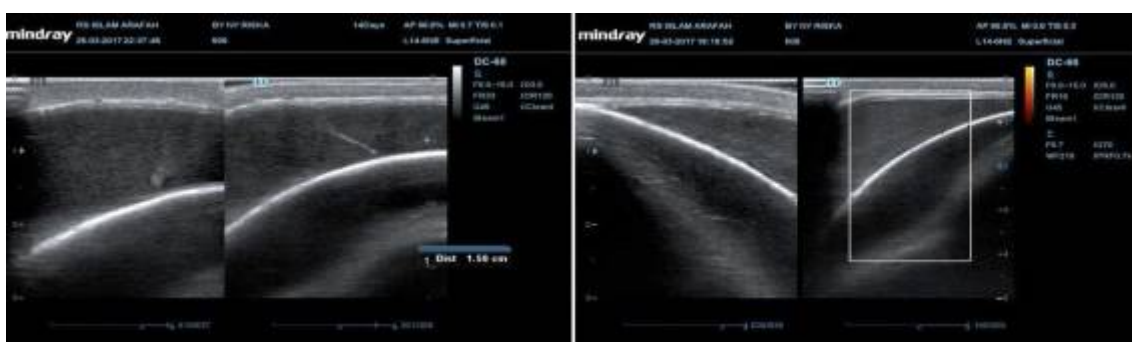
Untuk konfirmasi intracranial memakai *transducer* dengan spesifikasi P7-3, dengan frekuensi tengah 5 MHz diperuntukkan untuk superfisial dan kepala neonatus.

HASIL DAN PEMBAHASAN

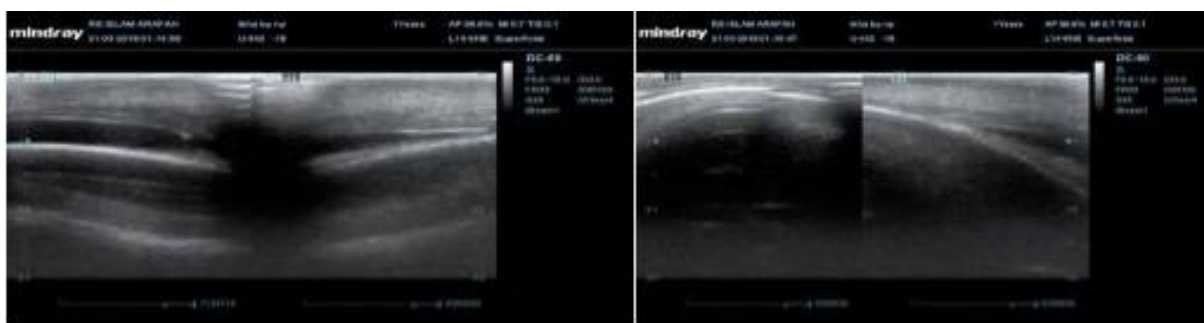
Dari pemeriksaan USG kepala superficial pada 22 subjek penelitian, didapatkan karakteristik dan hasil pemeriksaan USG sebagai berikut (beberapa sampel hasil pemeriksaan USG)



Gambar 5. USG Superficial Kepala bayi perempuan, 0 hari, aterm, presentasi kepala, lahir dengan vakum ekstraksi KPSW, 3300 gr, ibu 25 thn, G1P0A0. Didapatkan : Sub galeal hematoma, subdural hematoma dan fraktur diastase di parietal kiri



Gambar 6. USG Superficial Kepala bayi laki laki, 0 hari, presentasi kepala, jari tangan membubung, lahir pervaginam dengan induksi , 2900 gr ; ibu : 25 thn, G1P0,A0. Didapatkan : Cephal hematoma di parital kanan



Gambar 7. USG Superficial Kepala bayi perempuan, aterm, presentasi kepala, lahir dengan vacum ekstraksi, 3100 gr, Ibu : 24 thn G1P1A0; didapatkan : Caput succedaneum; Cephal hematoma , subgaleal hematoma parietal occipital kiri

Tabel 1. Karakteristik Pasien

No	Variable	Jumlah (%)
1	Jenis kelamin bayi :	
	Laki - laki	14 (63%)
	Perempuan	8 (37%)
2	Berat badan bayi :	
	Normal / rendah	21 (95%)
	Makrosomia	1 (5%)
3	Presentasi :	
	Kepala	20 (90%)
	Kepala dengan jari tangan	1 (5%)
	Bokong	1 (5%)
4	Umur kehamilan :	
	Preterm	0 (0%)
	Aterm	22 (100%)
5	Tipe trauma / lesi kepala (USG)	
	Caput succedaneum	7 (15,6%)
	Cephal hematoma	15 (33,3%)
	Subgaleal hematoma	15 (33,3%)
	Diastase fraktur	5 (11,1%)
	Perdarahan intracranial	3 (6,7%)
6	Cara Persalinan	
	Pervaginam spontan	4 (18,2%)
	Pervaginam dengan induksi	4 (18,2%)
	Vacum ekstraksi karena gagal induksi	8 (36,4%)
	Vacum ekstraksi (Kala II lama)	1 (4,5%)
	Sectio caesaria	4 (18,2%)
	Seksio caesaria ec gagal induksi	1 (4,5%)
7	Umur Ibu	
	Remaja awal (12-16 thn)	0 (0%)
	Remaja akhir (17-25 thn)	15 (68,2%)
	Dewasa awal (26-35 thn)	5 (22,7%)
	Dewasa akhir (36-45 thn)	2 (9,1 %)
8	Paritas	
	Primipara	19 (76%)
	MultiPara	3 (14%)

PEMBAHASAN

Trauma lahir masih merupakan salah satu penyebab morbiditas dan mortalitas pada neonatal. Trauma lahir merupakan akibat trauma mekanik selama proses kelahiran yang merupakan gabungan dari kekuatan kontraksi kompresi, putaran dan tarikan.⁴ Pada kulit kepala terdiri dari 5

lapisan, perdarahan dapat terjadi pada tiap lapisan kulit yang berbeda dan meninges. Perdarahan kulit kepala kategori utama adalah caput succedaneum, subgaleal hemorrhage dan cephal hematoma.⁷ Perdarahan trauma lahir sering tidak dapat dihindari meskipun dengan dalam keadaan terkendali, perdarahan kadang terjadi secara spontan. Cidera kepala traumatis pada bayi baru lahir mempunyai morbiditas dan mortalitas yang lebih tinggi daripada lesi traumatis serupa pada anak-anak atau orang dewasa.⁹ Trauma lahir pada kepala terjadi karena kepala sangat rentan terhadap trauma dimana terjadi tekanan yang kuat pada vertex saat melahirkan.⁶ Trauma dapat ringan, transient (sementara) atau cacat, bahkan mengancam jiwa. Perdarahan dapat berupa caput succedaneum, subgaleal hematoma dan cephal hematoma. Neonatus dengan subgaleal hematoma jarang terjadi tetapi potensial terjadi komplikasi fatal pada persalinan, khususnya disertai gangguan perdarahan.^{11,17,18}

Pada subgaleal hematoma terjadi akumulasi darah dalam jaringan longgar ruang subgaleal space, yang berada diantara galea aponeurotica dan periosteum. Tidak seperti cephal hematoma, perdarahan pada subgaleal hematoma dapat massif dan dapat menyebabkan syok hipovolemik, dikatakan ruang ini dapat menampung darah lebih dari 260 ml, dimana total volume darah neonates lebih kurang 80ml/kg.^{11,17,18} Meskipun subgaleal hematoma insiden ratenya rendah, tetapi sangat kuat hubungannya dengan penggunaan vacum ekstraksi.

Pada studi ini perdarahan subgaleal hematoma dan cephal hematoma sama banyak, ini dikaitkan dengan penggunaan vacum ekstraksi yang tinggi pada persalinan pada studi ini. Dikatakan insiden terjadinya cephal hematoma meningkat dengan penggunaan vacum ekstraksi. Faktor-faktor yang diduga berhubungan dengan trauma lahir adalah makrosomia, disproporsi kepala panggul, persalinan dengan penyulit, presentasi bokong (letak sungsang) dan penggunaan alat pada proses persalinan. Secara keseluruhan 5-8 neonatus per 100000 kelahiran hidup meninggal akibat trauma lahir, sementara 25 neonatus per 100000 kelahiran hidup meninggal akibat hipoksia. Pada penelitian ini jenis persalinan yang terbanyak adalah dengan vacum ekstraksi diikuti dengan kelahiran pervaginam dan seksio caesaria. Pasien dengan vacum ekstraksi beresiko lebih tinggi terjadi trauma lahir terutama cephal hematoma dan subgaleal hematoma. Vacum ekstraksi dapat menyebabkan terjadinya subgaleal, caput succedaneum dan cephal hematoma secara bersamaan, dan bahkan perdarahan intrakranial.

Beberapa kasus caput succedaneum, cephal hematoma dan subgaleal hematoma terjadi bersamaan. Namun perdarahan yang hebat pada ruang subgaleal kadang terjadi yang memerlukan transfusi darah dan evakuasi pembedahan segera.¹¹

Diagnosis selama ini perdarahan kulit kepala hanya berdasarkan gejala klinis dan pemeriksaan fisik. Pemeriksaan sonografi kepala resolusi tinggi dapat merupakan pemeriksaan awal diikuti oleh CT Scan dan MRI.⁷ Diagnosis dini dan terapi yang tepat adalah sangat penting, karena kebanyakan kasus dengan terapi yang tepat akan didapatkan hasil yang baik.⁹ Julie Reid menyatakan bahwa subgaleal hematoma berhubungan dengan tindakan vacum ekstraksi atau kombinasi dengan vacum dan forceps. Subgaleal hematoma berpotensi berkomplikasi fatal dan dalam beberapa kasus subgaleal hemoragik, caput Succedaneum dan cephal hematoma terjadi bersamaan.¹¹

Perdarahan karena persalinan pervaginam yang terbanyak adalah dengan perdarahan subgaleal hematoma diikuti cephal hematoma, dari 22 bayi lahir yang spontan pervaginam ada 8; 4 pervaginam tanpa induksi dan 4 pervaginam dengan induksi. Satu pasien yang lahir spontan tanpa induksi mempunyai faktor resiko yakni berat bayi 4500 gr, multipara, disini terjadi perdarahan subgaleal, cephal mematom, subdural hematoma dan terjadi fraktur diastase di temporal parietal kiri.

Satu pasien dengan presentasi bokong (primipara) dengan perdarahan subgaleal hematoma, sisanya satu pasien dengan presentasi kepala dan tangan, serta ketuban pecah sebelum waktunya. Hampir semua yang lahir pervaginam adalah primigravida, dimana hal ini dikaitkan dengan jalan lahir yang masih kaku pada primigravida.

Seksio caesaria menurut Tri et al bukan merupakan faktor pencetus terjadinya trauma lahir.⁴

Berdasarkan data terhadap 22 orang subyek penelitian yang dilakukan sonografi superficial kepala pada trauma lahir diperoleh persentase jenis kelamin laki-laki lebih besar dari yang wanita. Menurut Lisa Nicholson cephal hematoma terjadi 2 kali lebih sering pada laki-laki daripada perempuan, yang alasannya belum diketahui.⁶ Berbeda dengan penelitian Somosri Ray et al dimana jenis kelamin wanita berhubungan bermakna dengan trauma lahir.²

Subyek penelitian ini semuanya aterm. Prematuritas dan posmaturista dikatakan merupakan salah satu faktor resiko untuk terjadinya trauma kulit kepala.¹¹ Hal yang berbeda dihasilkan penelitian yang dilakukan Tri Widiyati et al menyatakan usia kehamilan menunjukkan hasil yang tidak bermakna untuk terjadinya trauma lahir.⁴

Pada penelitian ini berat badan badan bayi yang disonografi superficial kepala, 21 orang normal, dan hanya 1 yang makrosomia, dengan berat badan 4500 gr. Dikatakan bahwa insiden trauma lahir lebih tinggi pada neonatus dengan berat lahir lebih 4000 gr (8,8%) dibandingkan normal

/ BBLR (6,4 %). Bayi makrosomia merupakan kelompok resiko tinggi terjadinya trauma lahir terutama kelompok > 4500 gr.⁴ Gangaram dalam tulisannya menyatakan bahwa berat badan lahir 4000-45000 gr beresiko terjadinya trauma lahir 2 kali lipat, jika 4500 sampai 4900 gr beresiko 3 kali lipat dan bila lebih dari 5000 gr beresiko 4,5 kali lipat.¹³ Berbeda dengan penelitian yang dilakukan Tri et al, hasil penelitiannya, makrosomia tidak terbukti sebagai faktor resiko trauma lahir.⁴

Pada penelitian ini yang terbanyak adalah presentasi kepala. Kepala berpotensi trauma selama proses melahirkan dimana tekanan terutama didaerah vertex. Dikatakan caput succedaneum dan cephal hematoma merupakan tipe yang banyak pada trauma lahir kepala.⁶ Hal sama dikatakan Somosri Ray dalam tulisannya perdarahan ekstrakranial yang paling sering pada neonatus adalah cephal hematoma.² Pada studi ini yang terbanyak adalah presentasi kepala dengan jenis perdarahan subgaleal hematoma dan cephal hematoma, keadaan dihubungkan dengan faktor resiko misalnya pemakaian vacum ekstraksi yang tinggi.

KESIMPULAN

Berdasarkan hasil studi yang telah dilakukan di Instalasi Radiologi RSI Arafah Jambi pada bulan Januari – Desember 2018 tentang Sonografi superficial kepala dengan trauma lahir, dengan jumlah sample 22 bayi, disimpulkan hasil sebagai berikut :

1. Hasil pemeriksaan sonografi superficial kepala bayi dikaitkan dengan trauma lahir berdasarkan jenis perdarahan yang terbanyak adalah subgaleal hematoma dan caput succedaneum
2. Hasil pemeriksaan sonografi superficial kepala bayi dikaitkan dengan trauma lahir berdasarkan jenis kelamin, jenis kelamin laki laki lebih banyak memiliki angka kejadian dibanding wanita
3. Hasil pemeriksaan sonografi superficial kepala bayi dikaitkan dengan trauma lahir berdasarkan berat badan janin, hasilnya berat badan yang tertinggi 4500 gram, dengan angka kejadian bayi dengan trauma lahir yang di sonografi superficial terbanyak dengan berat badan normal / kurang
4. Hasil pemeriksaan sonografi superficial kepala bayi dikaitkan dengan trauma lahir berdasarkan Presentasi janin, yang terbanyak adalah presentasi kepala
5. Hasil pemeriksaan sonografi superficial kepala bayi dikaitkan dengan trauma lahir berdasarkan usia kehamilan, semua kehamilan aterm
6. Hasil pemeriksaan sonografi superficial kepala bayi dikaitkan dengan trauma lahir berdasarkan jenis persalinan adalah jenis persalinan dengan bantuan alat

vacum ekstraksi

7. Hasil pemeriksaan sonografi superficial kepala bayi dikaitkan dengan trauma lahir berdasarkan jenis paritas, yang terbanyak adalah primipara
8. Hasil pemeriksaan sonografi superficial kepala bayi dikaitkan dengan trauma lahir berdasarkan umur ibu, yang tertinggi adalah usia remaja akhir (17-25 thn)

DAFTAR PUSTAKA

1. Masoumeh Abedzadeh-kalahroudi, Ahmad Talebian, Jahangiri M and Mahdi Mohammadzadeh : Incidence of neonatal Birth injuries and related Factors in Kashan, Iran; *Arc Trauma Res*,2015 Mar 10 (1):e.22831.doi:10.5812/at.22831
2. Somosri Ray Rakesh Mondal , Moumita Samanta ,Avijit Hazra, Tapas Kumar Sabui et al; Prospective Studi os Neonatal birth Trauma : Indian Prespective ; *Journal of clinical neonatology*, vol 5 / issue2/ April –juni 2016 published by Wolters kluwer medknow
3. Asril Aminullah,MD,Novik Budi wardhana ,MD, Agus Firmansyah ,MD ,Pd: Neonatal birth trauma ; Incidensce and predisposing Factor ; *Pediatrica Indonesiana*, vol 43 No 11-12Novemver-Desember 2003
4. MM Tri Widiyarti, Setya Wandita, Tunjung Wibowo et al Faktor resiko trauma lahir, inti Sari Pediatri ,Vol 15,No5, Frbruari 2014
5. Jana L .Presler ,PhD,RN ;Classification of Mayor Newborn Birth Injuries ; *J Perinal Neonatal Nurs* Vol 22.No!.PP 60-672008 Wolters Kluwer Health
6. Lisa Nicholson ,RNC,MSN, NNP ; Caput Succedaneum and Caphal hematoma : The CS that Leave Bumps on the head Neonatal Network ,vol 26.No5. September/ October 2007
7. OK Nakamura ,Y T Sameshima et all ; Interesting sonographic features in peiatric scalp “ bumps and Lumps” ECR Congres 2012, European Society of Radiology /www. my ESR.org
8. Apeksha Chaturvedi, Abhishek Chaturvedi . A Luana Stanescu et al ; Mekanical birth Trauma birth –related trauma to neonate: an Imaging Perspective Insight Imaging (2018) 9:103-1018
9. Neonatal Birth Trauma , Autralian Commision on safety and Quality in Health Care June 2018
10. Seok Won Chung MD, Seong Hyun Park, MD, Sung –Kyoo Hwang ,MD. Neonatal cephalhematoma and Epidural Hematoma by birth Trauma .*Journal Neurosurgery Soc* 39 : June 2006
11. Nechama Linder, Ido Linder , et al in Birth trauma –risk factor and short term neonatal out come , <https://doi.org/10.3109/14767058.789850>, publish on line 30 April 2013
12. Julie Reid, RNC, MSN, NNP. Neonatal Subgaleal Hemorrhage;Birth injuries Series #2 Neonatal Networkvol.26.no.4.July / August 2007
13. Christopher M Harris MD,MD,DMD,Arlen D Meyer,MD,MBA ;Scalp Anatomy , Updated: May 10,2013 <https://emedicine.medscape.com/article/834808-overview>
14. Gangaran Akangire,MD, and Briant Carter, MD : Brth injuries in neonates : *Pediatrics in Review* ; vol 37 no II;451-46
15. Jeremy Jones Dr et al ; Scalp hematoma , RadioReference Article ,Radiopaedia .org
16. Jeremy Jones Dr and Radswiki et al : Caput Succedaneum. Radiology ReferenceArticle . Radiopaedia.org
17. Rohit Sharma Dr and Frank Gaillard A.Prof,et al : Cephalohematoma, Radiology Reference Article, Radiopaedia.org
18. Jeremy Jones Dr et all .Subgaleal hematoma .Radiology ReferenceArticle .radiopaedia .org
19. Nirupama Laroia ,MBBS,MD, et all , Birth trauma Update Feb 02,2015 <https://emedicine.medscape.com/article/980112-overview#showall>
20. Dhiraj Uchil ,MD, and Sabaratnam Arulkumaran ,PhD. ;Neonatal Subgaleal Hemorrhage and its Relation ship to Delivery by Vacuum Extraction . *Obstretrical and Gynecology Survey Volume 56, No 10 ,Lippicont Williams & Wilkins In*