

PEMERIKSAAN STATIC FLUID MAGNETIC RESONANCE UROGRAPHY PADA ANAK DENGAN DUGAAN OBSTRUKSI TRAKTUS URINARIUS:STUDI KASUS DI RS SANTO BORROMEUS BANDUNG

Nydia Rusli¹, Bambang Soeprijanto², Indrastuti Normahayu³

¹Fellow Radiologi Anak, staf medis Departemen Radiologi RS. Santo Borromeus Bandung

²Guru Besar Departemen Radiologi Fakultas Kedokteran Universitas Airlangga

³Staf pengajar Departemen Radiologi Fakultas Kedokteran Universitas Brawijaya Malang

STATIC FLUID MAGNETIC RESONANCE UROGRAPHY IN CHILDREN WITH SUSPECTED URINARY OBSTRUCTION:CASE STUDY AT SAINT BOROMEUS HOSPITAL, BANDUNG

ABSTRACT

Background : Static fluid Magnetic Resonance Urography (MRU) treats the urinary tract as a static column of fluid, using one of a variety of T2-weighted sequences that exploit the long T2 relaxation time of urine. It does not require the excretion of contrast material and is therefore useful for demonstrating the collecting system and ureter of an obstructed urinary tract. Static fluid MRU provides good morphology visualization and multiplanar three-dimensional reconstruction capability.

Aim of study :To display the excellence of static fluid MRU in visualization of dilatated urinary tract segments in pediatric cases with suspected urinary obstruction.

Methods : Nine pediatric patients with suspected obstructive uropathy (as suggested by ultrasound) were included in this case study. The examinations were performed with 1.5T MR scanners using static fluid T2-weighted MRU sequence. Ultrasound examinations were done for all patients. Voiding cystourethrogram was done for 3 patients.

Results : Eight studied patients had dilated collecting systems. Static fluid MRU can provide detailed structural assessment of dilatated collecting systems. It was superior to ultrasound in evaluation of obstructive double collecting system, ureteral ectopia, ureteral obstruction and massive hydronephrosis.

Keywords : MRU, static fluid, obstruction, anatomic visualization.

ABSTRAK

Latar belakang : *Static fluid Magnetic Resonance Urography* (MRU) memperlakukan traktus urinarius sebagai struktur cairan stasis dengan memanfaatkan waktu relaksasi T2 urine yang panjang, sehingga tidak memerlukan ekskresi kontras media untuk memvisualisasikan sistem kolektif dan ureter yang dilatasi. *Static fluid* MRU dapat di rekonstruksi multiplanar dan 3 dimensi sehingga memperlihatkan morfologi dengan baik.

Tujuan : Untuk menampilkan keunggulan static fluid MRU memvisualisasikan morfologi segmen traktus urinarius yang dilatasi pada kasus anak dengan dugaan obstruksi traktus urinarius.

Metode : Sembilan pasien anak dengan dugaan obstruksi traktus urinarius (berdasarkan pemeriksaan ultrasound) diikuti pada studi kasus ini. Pemeriksaan MRU menggunakan scanner 1.5T sekuens *static fluid T2-weighted*. Pemeriksaan ultrasound dikerjakan pada semua pasien. *Voiding cystourethrogram* dikerjakan pada 3 pasien.

Hasil : Delapan pasien memiliki sistem kolekting yang dilatasi. *Static fluid MRU* mampu memvisualisasikan sistem kolekting yang dilatasi dengan detail, dan lebih unggul di banding ultrasound dalam mengevaluasi *obstructive double collecting system*, ektopik ureter, obstruksi ureter dan hidroureteronefrosis masif.

Kata kunci : MRU, static fluid, obstruksi, visualisasi anatomi

PENDAHULUAN

Kelainan traktus urinarius yang paling sering ditemukan pada prenatal US adalah '*obstructive uropathy*'^{1,2}. Modalitas imaging untuk evaluasi obstruksi traktus urinarius pada anak antara lain ultrasound (US), *voiding cystourethrogram* (VCUG), radionuclide scintigraphy, dan *magnetic resonance urography* (MRU). Sering kali diperlukan kombinasi lebih dari satu modalitas untuk menegakan diagnosa obstruksi traktus urinarius. Penegakan diagnosis penting untuk menentukan tatalaksana, apakah diperlukan intervensi bedah atau tidak.^{1,3}

MRU memberikan langkah maju dalam perkembangan pencitraan traktus urinarius pada anak.⁴ MRU di bagi dalam 2 kategori, *static-fluid MRU* (SF-MRU) atau yang di kenal sebagai *heavily T2-Weighted* (T2-W) MRU dan *contrast enhanced excretory MRU* (CE-MRU) atau yang dikenal sebagai T1-W MRU. SF-MRU memperlakukan traktus urinarius sebagai struktur cairan stasis dengan memanfaatkan waktu relaksasi T2 urine yang panjang, sehingga tidak memerlukan ekskresi kontras media untuk memvisualisasikan sistem kolekting yang dilatasi/ obstruksi sehingga tetap dapat digunakan pada pasien dengan gangguan fungsi ekskresi ginjal.^{3,5}

Penggunaan SF-MRU untuk evaluasi traktus urinarius yang dilatasi pertama kali dipelopori oleh Hening dan kawan-kawan (dkk) tahun 1986.¹ Kemajuan teknologi telah meningkatkan kemampuan diagnostik SF-MRU, ketebalan irisan dapat di buat tipis (sekitar 1 mm) sehingga dapat di rekonstruksi multiplanar, *maximum intensity projection* (MIP), dan 3D, waktu skening dapat lebih cepat, resolusi makin tajam, artefak akibat pergerakan dapat dikurangi dan '*signal-to-noise ratio*' makin meningkat. Kelebihan lainnya : tidak

memerlukan kontras (biaya menjadi lebih murah) dan bebas radiasi, membuat SF-MRU menjadi modalitas diagnostik terpilih untuk pasien anak dengan dugaan obstruksi traktus urinarius. SF-MRU sangat baik untuk menilai lokasi/ level obstruksi, derajat penyempitan dan fraktor ekstrinsik yang berpotensi sebagai penyebab, seperti '*crossing vessel/band*'.^{3,6,7}

Tujuan penulisan ini adalah menampilkan kelebihan pemeriksaan SF-MRU dalam memvisualisasikan morfologi segmen traktus urinarius di banding pemeriksaan US pada beberapa kasus anak dengan dugaan obstruksi traktus urinarius

MATERIAL DAN METODE

Studi kasus ini menggunakan data primer pasien anak dengan dugaan obstruksi traktus urinarius berdasarkan temuan US (sebagian disertai dengan hasil VCUG) yang di rujuk ke Instalasi Radiologi RS Santo Borromeus untuk pemeriksaan SF-MRU pada tahun 2017 – 2018. Total 9 pasien anak (18 ginjal) yang dilakukan pemeriksaan SF-MRU dengan usia bervariasi (9 hari hingga 9 tahun), terdapat 4 pasien berjenis kelamin laki-laki dan 5 pasien berjenis kelamin perempuan. Sedasi diperlukan pada 5 pasien berusia 9 hari hingga 5 bulan.

Teknik pencitraan US dan VCUG

Pemeriksaan US untuk menilai traktus urinarius dilakukan di Instalasi Radiologi RS Borromeus pada 4 dari 9 pasien dengan menggunakan transduser curvelinier, atas indikasi infeksi berulang (1 pasien), hematuria (2 pasien) dan distensi abdomen (1 pasien). Pemeriksaan VCUG untuk menilai VUR dikerjakan pada 2 pasien, menggunakan kontras *water soluble* dan pengisian retrograd vesica urinaria melalui kateter. Pemeriksaan US pada 7 pasien dan pemeriksaan VCUG pada 1 pasien lainnya dikerjakan di luar RS Borromeus.

Teknik pencitraan static-fluid MRU

Lima dari 9 pasien (usia 9 hari hingga 5 bulan) memerlukan sedasi. Persiapan sebelum pemeriksaan/ scanning yaitu minum susu terakhir pasien di tunda atau bila memungkinkan pada anak yang lebih besar dipuaskan 4 jam. Sedasi biasanya diperlukan pada pasien berusia kurang dari 6 tahun atau pada anak yang tidak kooperatif, dengan tujuan mengurangi artefak akibat pergerakan sehingga meningkatkan kualitas gambar.

Pemeriksaan SF-MRU dilakukan dalam posisi pasien berbaring (lengan diekstensikan di atas kepala), menggunakan '*phase aligned body coil*' MRI 1,5T Signa HDxt, GE Healthcare, dengan *field of view* (FOV) mengenai seluruh sistem traktus urinarius (batas atas : atas kedua hemidiafragma, batas bawah

: tepi bawah simfisis pubis). Lama pemeriksaan/ scanning sekitar 15 - 25 menit.

Pemeriksaan diawali dengan penempatan 3 *plane localizer* untuk lokalisasi organ traktus urinarius, dilanjutkan dengan sekuens axial 2D T2-W FIESTA, FS (*fast imaging employing steady-state acquisition, fat saturation*) menggunakan TE 2, TR 4, *flip angle* 60, ketebalan potongan 4 mm untuk melihat anatomi secara keseluruhan (*screening*) mulai dari batas atas ginjal hingga batas bawah pelvis. Sekuens MRU : coronal 3D *heavy T2-W SSFSE (single shot fast spin echo)* parallel dengan aksis panjang ginjal, menggunakan TE 526, TR 2500, *flip angle* 90, ketebalan potongan 1 mm dan sekuens coronal 3D T2-W CUBE (*optimized 3D fast spin echo*, TE 126, TR 2067, *flip angle* 90, ketebalan potongan 1,2 mm) dengan tehnik *fat saturation* dan *respiratory triggering*. *Scanning coronal* meliputi aorta, kedua ginjal dan ureter, vesica urinaria (pararel terhadap axis vertikal traktus uninarius dengan angulasi 10-20° / oblik).

Respiratory triggering (RTr) dapat mengurangi artefak yang ditimbulkan oleh pernapasan melalui sinkronisasi pengambilan data dengan siklus pernapasan. Dengan menggunakan RTr pasien tidak perlu menahan napas saat scanning. *Fat saturation* bertujuan mengurangi signal tinggi dari jaringan lemak retroperitoneal, selain itu T2-W dengan *fat saturation* berguna untuk memperlihatkan adanya tanda-tanda inflammasi atau edema di daerah perinephritic, parapyelic atau periureteral pada kasus obstruksi.

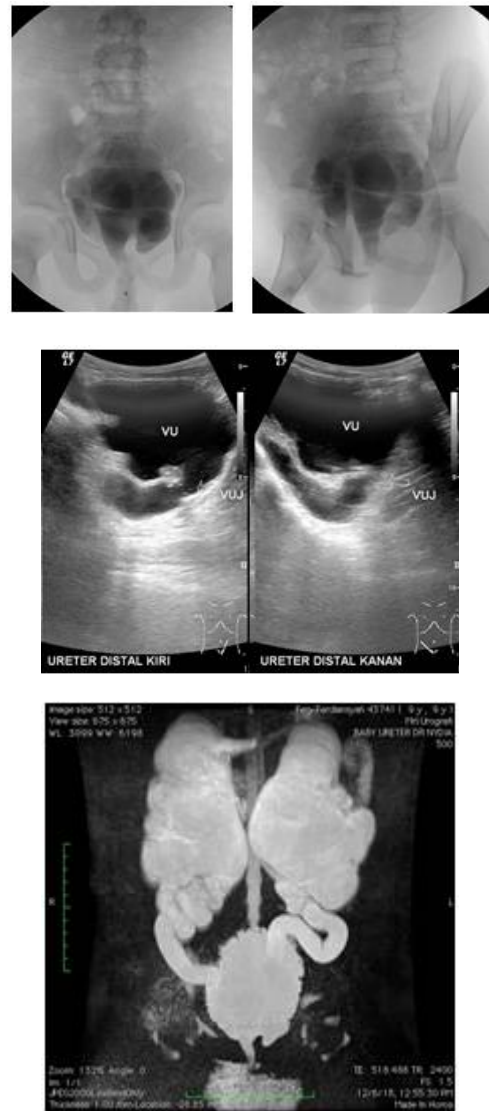
Sekuens 3D *heavy T2-W SSFSE* khusus untuk memvisualisasikan cairan di traktus urinarius, sehingga hanya traktus urinarius saja yang tervisualisasi, sedangkan parenkhim ginjal tidak tervisualisasi dengan adekuat. Sekuens 3D T2-W CUBE (*optimized 3D fast spin echo/ 3D turbo spin echo* dengan *variable flip angles*) memiliki keunggulan : mampu memvisualisasikan tractus urinarius dan parenkhim ginjal, serta dapat mengurangi artefak akibat pergerakan.

Hasil skening di transfer ke *workstation* untuk *post processing* : rekonstruksi multiplanar, *maximum intensity projection* (MIP), dan 3D *collecting system*, ureter dan *urinary bladder*. *Manual volume editing* dapat digunakan bila ingin menyingkirkan struktur yang tidak diinginkan seperti cairan dalam usus, gallbladder dan thecal sac.

HASIL

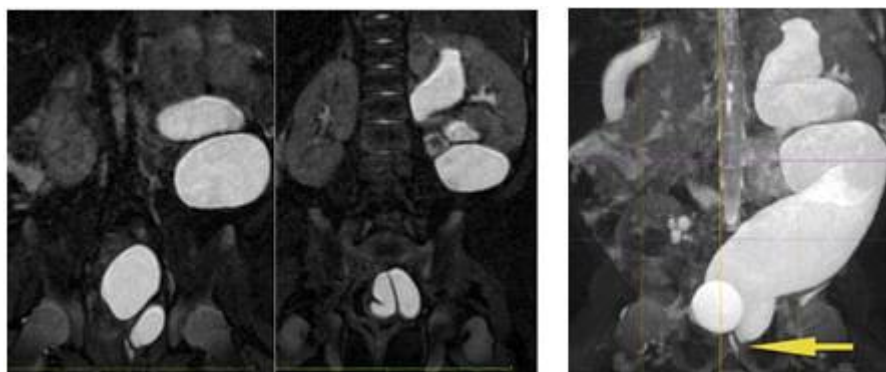
Pemeriksaan SF-MRU pada 9 pasien anak (18 ginjal) berusia 9 hari hingga 9 tahun, ditemukan 3 pasien dengan kelainan ginjal bilateral, 6 pasien dengan kelainan ginjal unilateral (Tabel 1), tanpa disertai anomali vertebra lumbosacral. Sepuluh ginjal dengan '*pelviocalyceal ectasia*,

7 ginjal disertai dilatasi ureter proximal hingga distal, (4 diantaranya dengan insersi ektopik ureter dan 4 dengan ureterocele), 2 ginjal disertai obstruksi di *ureteropelvic junction/UPJ*, 2 ginjal dengan obstruksi/ penyempitan di ureter distal, serta 1 ginjal dengan obstruksi multipel pada ureter proximal dan distal. Berdasarkan lokasi insersi ektopik ureter, 3 ginjal memiliki insersi ektopik ureter di vesica urinaria bawah (disertai ureterocele) dan 1 ginjal dengan insersi ektopik di urethra disertai stenosis. Tiga ginjal dengan '*double collecting system*' dan semuanya merupakan duplikasi ureter lengkap, 1 ginjal tidak mengikuti Weigert-Meyer rule. Dua ginjal dengan '*Multicystic dysplastic kidney/ MDCK*', 1 pasien dengan MDCK dilakukan *follow up* pemeriksaan SF-MRU 5 bulan kemudian.



Gambar 1. Kasus anak laki laki 3.9 tahun dengan keluhan BAK berdarah dan ngompol. Tampak gambaran hidronefrosis bilateral. Dari MRU dapat divisualisasikan lebih jelas gambaran hidronefrosis bilateral disertai dilatasi dan turtous ureter bilateral

Pada pemeriksaan US memperlihatkan *pelviocalyceal dilatation/* PCD pada 8 pasien dan *polycystic kidney disease/* PKD pada 1 pasien. US luput mendiagnosis *double collecting system* yang terlihat di SF-MRU pada 1 dari 3 kasus dan luput mengidentifikasi lokasi insersi ektopik ureter pada seluruh kasus (4 kasus). Kasus lainnya yang juga luput di diagnosis oleh US yaitu obstruksi di ureter distal (1 dari 2 kasus), obstruksi di ureter proximal (1 kasus), obstruksi di UPJ (1 dari 2 kasus), dan adanya kompresi 'band' di daerah UPJ (1 kasus). US luput mendiagnosis ureterocele yang terlihat di MRU pada 1 dari 3 kasus. Adanya SOL di *pole* bawah ginjal pada 1 kasus dengan UPCD juga luput terdiagnosis dengan US. Hipoplasia hemitrigone buli yang terlihat di MRU pada 1 kasus, juga tidak dapat di diagnosis dengan US.



Gambar 2. Kasus anak perempuan 2 bulan dengan *Double collecting* ginjal Ki dengan PCD polar atas

Tabel 1. Demografik subyek/ pasien, pemeriksaan dan temuan imaging

No	Usia / Gender	Klinis	USG	VCUG	MRI
1	6 th / L	UTI berulang	PCD Ki	Negatif	Kompresi 'band' di UPJ Ki dengan PCD.
2	8 th / L	BAK ada darah	Obstruksi UJ Ki dengan UPCD	TA	Obstruksi di ureter proximal dan distal dengan PCD, disertai SOL.
3	9 th / L	BAK ada darah, ngompol	UPCD bilateral, sistitis kronik, retensi urine post voiding.	Negatif, PUV, sistitis kronik	UPCD bilateral dengan penyempitan di ureter distal (primary obstructed megaureter), PUV, sistitis kronik.
4	6 th / L	Distensi abdomen	PCD Ka	TA	Obstruksi di UPJ dengan PCD
5	2 ^{bln} / P	-	Double collecting ginjal Ki dengan PCD polar atas	TA	Duplikasi ureter lengkap Ki dengan insersi ektopik di urethra dan stenosis ureter distal Ki polar atas disertai UPCD
6	20 ^{hr} / p	-	PCD bilateral.	TA	MCDK Ka dengan kista multipel tanpa parenkhim dan pelvis renalis disertai tidak terbentuknya hemitrigone Ka. Ureterocele Ki dengan UPCD
	6 ^{bln} / P	Follow Up			MDCK Ka dengan kista multipel tanpa parenkhim dan pelvis renalis (ginjal Ka mengecil dari panjang longitudinal 47 mm menjadi 37 mm) disertai hipoplasia hemitrigone Ka dan 'dilated blind-ending' ureter distal Ka. Ureterocele Ki dengan UPCD (ginjal Ki membesar dari panjang longitudinal 47 mm menjadi 61 mm, dimensi UPCD mengecil).
7	9 ^{hr} / P		Antenatal : PKD Ka	TA	MDCK Ka dengan kista multipel tanpa parenkhim dan pelvis renalis. Hipertrofi kompensasi ginjal Ki, tidak tampak tanda2 obstruksi. Panjang longitudinal ginjal Ki 58 mm.

8	5 ^{bln} / P		UPCD bilateral, suspect ureterocele bilateral, double collecting ginjal Ki	Vur KA	Duplikasi ureter lengkap Ki dengan ectopic ureterocele Ki polar bawah di vesica urinaria bawah disertai UPCD Dilatasi ureter pole atas. Ectopic ureterocele Ka di vesica urinaria bawah dengan UPCD
9	2 ^{bln} / P	Post uretroscopy	UPCD kanan, ureterocele kanan	TA	Duplikasi ureter lengkap Ka dengan ectopic ureterocele Ka polar atas di vesica urinaria bawah disertai UPCD Ginjal kiri tidak tampak tanda2 obstruksi

BAK : buang air kecil

Ka : kanan

Ki : kiri

MCDK : multicystic dysplastic kidney

PCD : pelviocalyceal dilatation

PKD : polycystic kidney disease

PUV : posterior urethral valve

SOL : space occupying lesion

TA : tak ada

UPCD : ureteropelviocalyceal dilatation

UPJ : ureteropelvio junction

UTI : urinary tract infection

VUR : vesicauretero reflux

anomali lainnya, seperti anomali di vertebra lumbosacral yang dapat menyertai kelainan congenital traktus urinarius.^{3,6,11}

SF-MRU sulit memvisualisasikan ureter yang tidak dilatasi, pemberian hidrasi oral atau intravena dan injeksi furosemide dapat meningkatkan performa SF-MRU. Hidrasi intravena 10-15 ml/ kg menggunakan normal saline atau ringaer laktat diberikan 30-40 menit sebelum scanning. Furosemid diberikan 15 menit sebelum scanning, dengan dosis 1 mg/kg, maximum 20 mg. Pemberian hidrasi dan furosemid akan mempercepat pengisian buli oleh urine dan dapat meningkatkan distensi ureter.^{7,11,12}

SF-MRU lebih superior di banding US dalam mengevaluasi 'obstructive double collecting systems' dan insersi ektopik ureter. US umumnya dapat dengan mudah mendiagnosis ureterocele, namun tidak dapat menunjukkan dengan tepat insersi ektopik ureterocele.³ US dapat memberikan informasi tentang morfologi ginjal dan buli, serta menunjukkan sistem yang dilatasi, namun tidak dapat memvisualisasikan seluruh ureter (terhalang oleh udara usus).^{1,6} Pada kasus dengan *massive hydroureteronephrosis* US mengevaluasi struktur anatomi ginjal dengan adekuat karena adanya keterbatasan lapang pandang skening.^{3,8}

Kelainan obstruksi traktus urinarius yang sulit di evaluasi dengan US antara lain 'obstructive double collecting system' dan ektopik ureter.^{1,3} Hasil studi kasus memperlihatkan US luput mendiagnosis *double collecting system* pada 1 dari 3 kasus, dan luput mengidentifikasi lokasi insersi ektopik ureter pada seluruh kasus (4 kasus). SF-MRU mampu memperlihatkan insersi ektopik ureter dengan baik, 3 kasus ditemukan insersi ektopik di vesica urinaria bawah (disertai ureterocele) dan 1 kasus di urethra (disertai stenosis). Saat *obstructive double collecting system* dengan insersi ektopik ureter dicurigai, pemeriksaan US harus diikuti oleh pemeriksaan SF-MRU dan bila dicurigai terdapat VUR, dilanjutkan dengan pemeriksaan VCUG.^{1,3}

SF-MRU menggunakan sekuens *heavily* T2-W yang dapat memperlihatkan insersi ektopik dari ureter dan morfologi sistem kolektif meskipun terdapat gangguan fungsi ginjal. Pada *double collecting system*, polar atas yang

DISKUSI

SF-MRU merupakan pemeriksaan non invasif, bebas radiasi dan tidak menggunakan kontras, sehingga bisa digunakan pada ginjal dengan gangguan fungsi. Kelebihan ini membuat SF-MRU menjadi salah satu modalitas pilihan pada kasus anak dengan obstruksi traktus urinarius.^{1,5} Untuk memvisualisasikan urine statis di dalam tractus urinarius yang dilatasi digunakan variasi sekuens T2-W, seperti 2D dan 3D single shot fast spin echo (SSFSE). SSFSE mampu menghasilkan gambar ginjal dan traktus urinarius dengan cepat dan sangat baik. 3D SSFSE menghasilkan irisan scanning yang tipis dengan resolusi spasial tinggi dan voxel isotropic (1x1x1 mm) atau hampir isotropic, sehingga dapat dimanfaatkan untuk rekonstruksi multiplanar, maximum intensity projection (MIP) dan volume-rendering.^{8,9}

Scanning SF-MRU dapat di ulang untuk menghasilkan gambar 'cine' yang dapat memperlihatkan peristaltik ureter, sehingga dapat menghindari terjadinya misdiagnosis sebagai striktur dan obstruksi. Bila diperlukan gambar yang lebih tajam untuk menentukan insersi ektopik ureter dapat digunakan 'small field-of-view' di daerah pelvis. Post processing volume rekonstruksi dapat dimanfaatkan untuk menyingkirkan struktur yang tidak diinginkan seperti cairan dalam usus, gallbladder dan thecal sac.^{7,11,10} Kelebihan SF-MRU lainnya yaitu sekaligus dapat dimanfaatkan untuk menilai anatomi organ retroperitoneal dan sekitarnya serta evaluasi kelainan

obstruksi mengexkresikan kontras lebih lambat daripada polar bawah, SF-MRU dapat digunakan pada keadaan ini.⁷

Berdasarkan hasil studi kasus ini dan laporan penelitian sebelumnya, SF-MRU memiliki nilai akurasi diagnostik tinggi dibandingkan US dalam memvisualisasikan morfologi segmen traktus urinarius yang dilatasi/ obstruksi dan tidak tergantung operator.³ Beberapa studi yang dilakukan oleh Riccabona dkk¹³, Payabvash dkk¹⁴ dan Grattan-Smith dkk¹⁵ mengindikasikan peran MRU yang sangat bernilai dalam mengevaluasi sistem kolektif yang dilatasi dan kelainan anomali lainnya yang menyertai.

KESIMPULAN

SF-MRU memiliki nilai akurasi diagnostik dalam mengevaluasi morfologi traktus urinarius yang dilatasi di banding US, khususnya pada kasus ektopik ureter dan *double collecting system*. US tetap digunakan sebagai modalitas pertama untuk pemeriksaan awal/ screening sistem traktus urinarius yang dilatasi. Saat dicurigai terdapat *obstructive double collecting system*, ektopik ureter, *ureteral obstruction* dan *massive hydroureteronephrosis*, pemeriksaan US harus diikuti oleh pemeriksaan SF-MRU dan bila dicuriga terdapat VUR, dilanjutkan dengan pemeriksaan VCUG.

DAFTAR PUSTAKA

1. Murat K, Ahmet T, Nail B, et al. MR urography in pediatric uropathies with dilated urinary tracts. *Diagn Interv Radiol* 2005; 11:225-32.
2. Choi HY, Cheon JE, Kim SW, Kim IO. Ultrasonography of hydronephrosis in the newborn: a practical review. *Ultrasonography* 2016; 35(3):198-211.
3. Gaweesh TY, Etaby AN, El-Noueam KI, et al. Static fluid magnetic resonance urography in evaluation of ureteral ectopia: Experience in 10 pediatric cases. *Alexandria Journal of Medicine*, 2013; 49(1): 49–55.
4. Ahmad I, Wahab S, Khan RA, et al. MR urography in pediatric population : a real assessment. *NJR I*, 2012; 2(1):67-9..
5. Moustafa AFI, Rahman TMA, Gadalla AAEH, et al. Role of static fluid MR urography in detecting post urinary diversion complications. *Alexandria Journal of Medicine*, 2018; 54:173–9.
6. Arpita C, Nava KK, Ananda RC, et al. Non-contrast magnetic resonance urography. *J. Evid. Based Med. Healthc.* 2016; 3(58) 3056-62.
7. O'Connor OJ, McLaughlin P, Maher MM. MR urography. *AJR* 2010; 195:W201–W206.
8. Dickerson EC, Dillman JR, Smith EA, et al. Pediatric MR Urography : indications, techniques, and approach to review. *RadioGraphics* 2015; 35:1208-30.
9. Kamoltz RG, Cronan JJ, Dorfman GS. Obstruction and the minimally dilated renal collecting system: US evaluation. *Radiology* 1989;170(1 Pt 1):51-3.
10. Leyendecker JR, Barnes CE, Zagoria R. MR Urography : techniques and clinical application. *RadioGraphics* 2008; 28(1):23-46.
11. Thute PP, Fulzele RR, Bakane BC. Clinical and Diagnostic Research. 2012; 6(6): 933-934.
12. Darge K, Anupindi SA, Jaramillo D. MR imaging of the abdomen and pelvis in infants, children and adolescents. *Radiology* 2011, 261(1): 12-29.
13. Riccabona M, Avni FE, Blickman JG, et al. Imaging recommendations in paediatric urology. Minutes of the ESPR urology task force session on childhood obstructive uropathy, high-grade fetal hydronephrosis, childhood haematuria, and urolithiasis in childhood. *ESPR Annual Congress, Edinburgh, UK, June 2008. Pediatr Radiol* 2009;39(8):891–8.
14. Payabvash S, Kajbafzadeh AM, Saeedi P, et al. Application of magnetic resonance urography in diagnosis of congenital urogenital anomalies in children. *Pediatr Surg Int* 2008;24(9):979–86.
15. Grattan-Smith JD, Little SB, Jones RA. MR urography in children: how we do it. *Pediatr Radiol* 2008;38(Suppl 1):S3–S17.