

# PENCITRAAN SKINTIGRAFI PADA TRAKTUS URINARIUS

Rafikah Rauf<sup>1</sup>, Bambang Soeprijanto<sup>2</sup>, Indrastuti Normahayu<sup>3</sup>, Lenny Violetta<sup>4</sup>

<sup>1</sup>Departemen Radiologi Fakultas Kedokteran Universitas Hasanuddin Makassar

<sup>2</sup>Departemen Radiologi Fakultas Kedokteran Universitas Airlangga Surabaya

<sup>3</sup>Departemen Radiologi Fakultas Kedokteran Universitas Brawijaya Malang

<sup>4</sup>Departemen Radiologi Fakultas Kedokteran Universitas Airlangga Surabaya

## PENDAHULUAN

Imejing kedokteran nuklir adalah bidang medis yang menggunakan bahan radioaktif atau juga disebut radiofarmaka, untuk tujuan diagnostik dan terapi. Pada kedokteran nuklir radiasi akan dipancarkan dari dalam tubuh. Oleh karena itu, diberi nama *endoradiology*. Kedokteran nuklir lebih menekankan studi fungsional dibandingkan dengan studi anatomi, maka disebut *physiological imaging modality*. Radiofarmaka merupakan senyawa radioaktif yang digunakan ke dalam tubuh. Kamera gamma akan mendeteksi sinar gamma yang dipancarkan radioisotop tertentu.<sup>1,2</sup>

Aplikasi klinis kedokteran nuklir pada imejing traktus urinarius pediatrik meliputi ginjal, *collecting system*, buli-buli dan testis untuk mempelajari anatomi dan diagnosis kelainan patologi serta juga menganalisa fungsi organ. Pencitraan radionuklida ginjal pada pediatrik digunakan untuk penilaian yang akurat fungsi ginjal dan pola drainase. Ada tiga macam radionuklida yang digunakan yaitu filter, eksresi dan drainase.<sup>1,2</sup>

Skintigrafi ginjal statik dengan technetium<sup>99m</sup> di-mercapto-succinic acid (Tc-99m DMSA) digunakan untuk memberikan gambaran detail parenkim ginjal, paling sering untuk menilai adanya jaringan parut ginjal sebagai akibat komplikasi infeksi saluran kemih.<sup>1</sup>

Renogram dinamik menggunakan Tc<sup>99m</sup> mercapto-acetyl-tri-glisin (Tc-99m MAG3) digunakan dalam penilaian fungsi ginjal dan drainase dengan korelasi yang sangat baik dengan nilai *differential renal function* (DRF) pada pemeriksaan dengan DMSA. Ketika anak mampu bekerja sama, pemeriksaan *indirect radionuclide cystogram* (IRC) dapat menilai terjadinya refluks sehingga *cystogram* dapat dilakukan tanpa katerisasi. *Indirect radionuclide cystogram* hanya merupakan metode fisiologis untuk menilai refluks. Kadang-kadang, *direct isotope cystogram* dosis rendah (DIC) mungkin diperlukan jika fasilitas fluoroskopi buruk (mesin fluoroscopic yang lebih baru dengan radiasi pulsasi memiliki dosis yang sangat rendah, dan oleh karena itu DIC sekarang jarang dilakukan).<sup>3</sup>

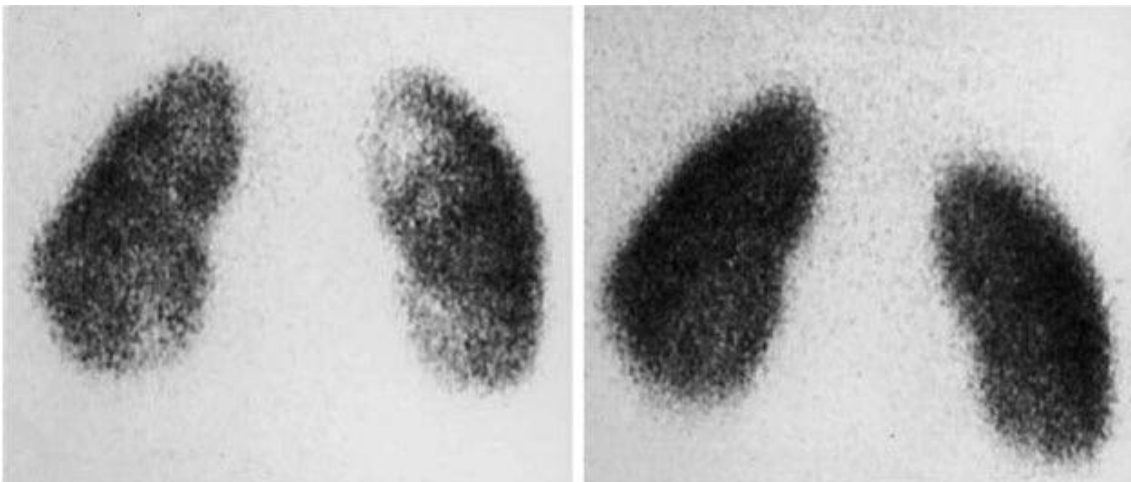
Tumor nefrourologis seperti rhabdomyosarkoma kandung kemih dan rhabdomyosarkoma prostat mungkin memerlukan *staging* dengan pencitraan fungsional menggunakan fluorin-18-fluorodeoxyglucose tomografi emisi positron / tomografi komputerisasi (FDG PET-CT). Semakin banyak tersedianya pemindai PET hibrid MRI baru memberikan teknik penilaian fungsional dan diagnostik dalam evaluasi tumor pediatrik.<sup>3</sup>

## STATIC RENAL SCAN

Technetium-99m DMSA berikatan dengan tubulus proksimal dari ginjal, dengan hanya sekitar 10% dari *tracer* yang diekskresikan dalam urin. *Tracer* berikatan yang tersisa memberikan gambaran yang tidak berubah dari jaringan ginjal yang berfungsi dan menunjukkan batas parenkim secara akurat. Gambar dapat diperoleh beberapa jam setelah injeksi, karena  $Tc^{99m}$  memiliki waktu paruh kira-kira 6 jam.<sup>3</sup>

Sebagian besar DMSA scan pada pediatrik untuk menilai abnormalitas parenkim ginjal setelah infeksi saluran kemih kronik (Baumer dan Jones 2007). Pencitraan DMSA pada traktus urinarius merupakan pemeriksaan yang sensitif untuk menilai munculnya kelainan kortikal, yaitu, perubahan inflamasi pada infeksi akut dan jaringan parut sebagai sekuele dari infeksi traktus urinarius. Meskipun sangat sensitif, namun DMSA tidak spesifik. Defek fotopenik dapat terlihat pada ginjal displastik, massa ginjal seperti abses, kista atau tumor, perubahan paska trauma atau paska operasi (termasuk pasca *angioplasty* pada anak-anak dengan stenosis arteri ginjal), berbagai varian kelainan ginjal kongenital dan juga pada kelainan terjadinya dilatasi berat.<sup>3</sup>

Mengingat kurangnya spesifisitas ini, tambahan pemeriksaan ultrasonografi dan informasi klinis sangat penting. Studi DMSA dilakukan untuk menilai infeksi traktus urinarius bukanlah pemeriksaan yang rutin dilakukan di sebagian besar Eropa, karena penilaian klinis, modalitas ultrasonografi modern yang berkualitas tinggi dan urinalisis sudah dapat digunakan untuk menegakkan diagnosis. Kelainan yang terlihat pada pemindaian awal mungkin menjadi transient dan sebaiknya tetap ditindaklanjuti. Radiasi DMSA 0,7-1,0 mSv pada anak-anak tidak substansial, dan oleh karena itu *delayed* DMSA setidaknya 4-6 bulan setelah infeksi saluran kemih lebih baik direkomendasikan untuk menilai kelainan parenkim ginjal permanen.<sup>3,4</sup>



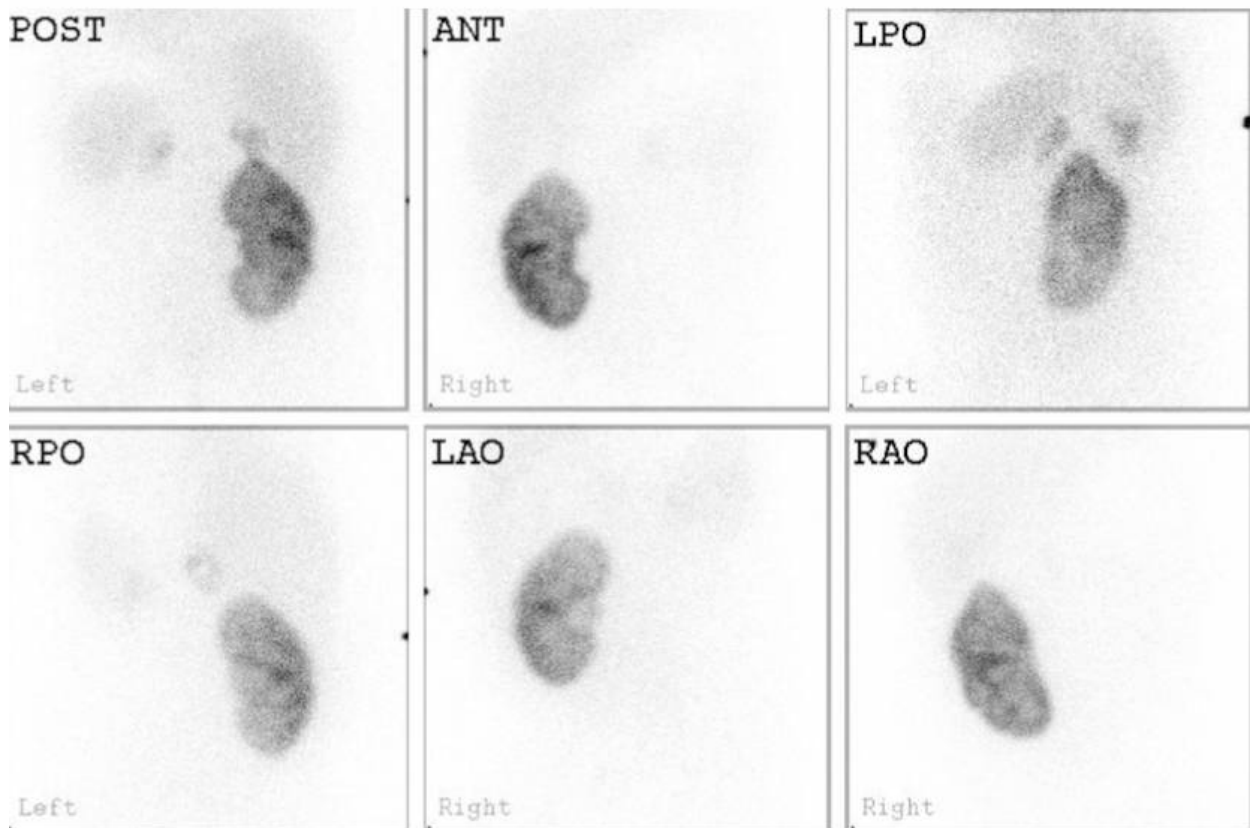
**Gambar 1.** Infeksi saluran kemih dengan defek fase akut dengan hasil akhir normal. Anak perempuan berusia 4 tahun ini dievaluasi dengan kecurigaan infeksi saluran kemih; Ultrasonografi normal. Tc-99m DMSA scan dilakukan 1 minggu setelah diagnosis infeksi saluran kemih. Tampak beberapa defek pada ginjal kanan dan defek pada pole bawah ginjal kiri. Tindak lanjut Tc-99m DMSA scan di sebelah kanan dilakukan 6 bulan menunjukkan hasil normal. Meskipun sebagian besar defek kembali normal dalam 3 bulan pertama setelah infeksi saluran kemih, sekitar 15% akan memakan waktu hingga 6 bulan untuk kembali normal.<sup>4</sup>

## INDIKASI DMSA

Berikut beberapa indikasi pemeriksaan DMSA scan<sup>3</sup>

1. Infeksi saluran kemih
2. Ektopik ginjal dan varian anatomi lainnya
3. Penilaian jaringan displastik
4. Dilatasi berat ginjal dimana pemeriksaan renografi MAG3 tidak memungkinkan dan *renal differentiation function* (RDF) diperlukan, misalnya *posterior urethral valve* (PUV) dimana pemeriksaan MAG3 tidak akurat

5. Evaluasi fungsi jaringan ginjal dengan tumor ginjal bilateral (misalnya stadium V Wilms' tumor), dimana operasi *nefrosparing* diindikasikan
6. Pre radioterapi abdomen untuk menilai fungsi ginjal dan merencanakan bidang radiasi
7. Post trauma ginjal
8. Pre dan post angioplasti ginjal pada pasien hipertensi dengan stenosis arteri ginjal
9. Post renal transplant dimana beresiko tinggi untuk terjadinya infeksi saluran kemih
10. Jarang pada anak-anak dengan batu sebelum intervensi



**Gambar 2.** Transplantasi ginjal dengan *live-related donor* pada anak berusia 4 tahun dengan katup uretra posterior (PUV). Ginjal asli yang mengecil ditunjukkan berada pada posisi di atas transplant sisi kanan. Enam gambaran ginjal transplantasi diperoleh untuk menyingkirkan ada tidaknya defek. Pemeriksaan DMSA dilakukan sebagai pemeriksaan awal untuk mengevaluasi terjadinya infeksi saluran kemih pada anak dengan abnormalitas fungsi vesika urinaria, seperti kasus PUV. Hasil pemeriksaan DMSA pada pasien ini tidak menunjukkan defek pengisian.<sup>3</sup>

Perlu diperhatikan bahwa defek tubular seperti pada sindrom Fanconi dapat mengakibatkan visualisasi ginjal yang buruk karena defek pengikatan isotop dalam sel tubular dan konsekuensi eksresi urinarius yang tinggi. Oleh karena itu pada kasus dilatasi saluran kemih yang signifikan, pemeriksaan MAG3 mungkin diperlukan untuk memberikan RDF yang lebih akurat, meskipun gambar *delayed DMSA* mungkin berguna dalam situasi ini.<sup>3</sup>

Dosis minimum radiofarmaka adalah 18.5 MBq dan maksimum 100 MBq, disarankan untuk disesuaikan berdasarkan luas permukaan tubuh (Lassmann dan Treves 2014). Pasien anak dapat diberikan krim anestesi jika diperlukan, sekitar 45 menit sebelum prosedur pemeriksaan dimulai. Tracer harus disuntikkan menggunakan jarum kaliber kecil. Dosis efektif adalah 0,9 mSv per pemeriksaan, terlepas dari usia anak, dimana dosis dipilih berdasarkan luas permukaan tubuh.<sup>3</sup>

Akuisisi gambar harus dimulai antara 2 dan 3 jam setelah injeksi pelacak. Kamera harus berada di sisi kolimator, menggunakan kolimator resolusi tinggi atau *ultra-high*. Anak harus dalam posisi supinasi pada wajah kamera sehingga *view* posterior dan kedua *view* oblik posterior dapat dilakukan. *View* anterior diperlukan untuk ginjal varian bawaan seperti *horseshoe kidney*, *ectopic kidney*, *missing kidney* atau skoliosis yang dapat menyebabkan distorsi anatomi, dimana ginjal berada lebih ke anterior. Ketika memindai pasca transplantasi ginjal, *view* anterior dan kedua *view* oblik anterior dan posterior diperlukan karena ginjal transplan terletak lebih superfisial dan kemungkinan terjadi distorsi anatomi karena ginjal donor berukuran besar pada pasien pediatrik.<sup>3</sup>

Aplikasi SPECT untuk Tc-99m DMSA scintigraphy pada anak-anak telah meningkat selama beberapa tahun terakhir terutama dalam penilaian varian kelainan kongenital seperti ektopik, *crossed fused kidney* dan transplatasi ginjal. Waktu pemeriksaan yang lama membutuhkan anestesi namun jumlah radioaktivitas yang diberikan harus sesuai dengan dosisnya.<sup>3</sup>

*Differential renal function* (DRF) dikalkulasikan dengan menggambarkan *region of interest* (ROI) pada setiap ginjal. Ginjal ektopik seperti *pelvic kidney*, akan membutuhkan proyeksi anterior untuk mengkalkulasikan DRF berdasarkan rerata geometrik.<sup>3</sup>

## INTERPRETASI

Nilai normal DRF adalah *uptake* antara 45 dan 55%. Nilai-nilai di atas kisaran ini dapat terlihat pada kasus *uncomplicated unilateral duplex kidney*, yang dapat berkontribusi sebanyak 57 atau 58% terhadap fungsi ginjal total. Nilai normal dapat dilihat pada kasus ginjal kecil bilateral atau ginjal abnormal simetris. *Urinary tract dilation* (UTD) seperti dalam anomali *ureteropelvic junction*, dapat menyebabkan DRF supranormal. Pemeriksaan ultrasonografi dapat dilakukan untuk membantu interpretasi gambar.<sup>3</sup>

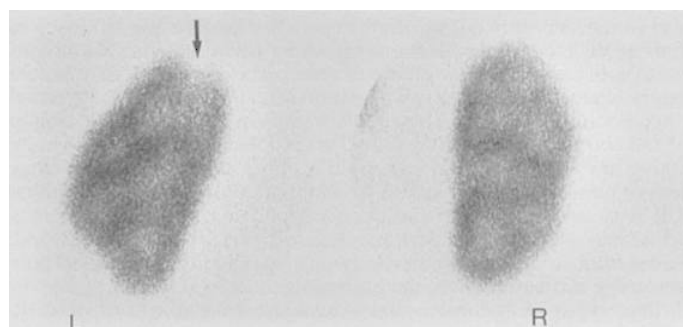
Gambaran normal menunjukkan batas *outline* ginjal yang jelas dengan menunjukkan perbedaan *uptake* piramida meduler dimana tampak lebih tinggi pada tubulus proksimal. Terdapat banyak varian anatomi, termasuk *flattening* dan kompresi kontur superolateral ginjal kiri oleh limpa dan ginjal berbentuk bulat atau buah pir. Korteks ginjal menunjukkan *uptake* yang lebih jelas daripada medula ginjal. Jumlah dan ukuran kolumna Bertin berbeda pada setiap pasien (variasi ketebalan *cortical rim*) dan dapat menyebabkan interpretasi yang salah dari gambar.<sup>3</sup>

Pola *uptake* yang abnormal harus dievaluasi berdasarkan jumlah, ukuran, luas dan lokasi defek. Diferensiasi

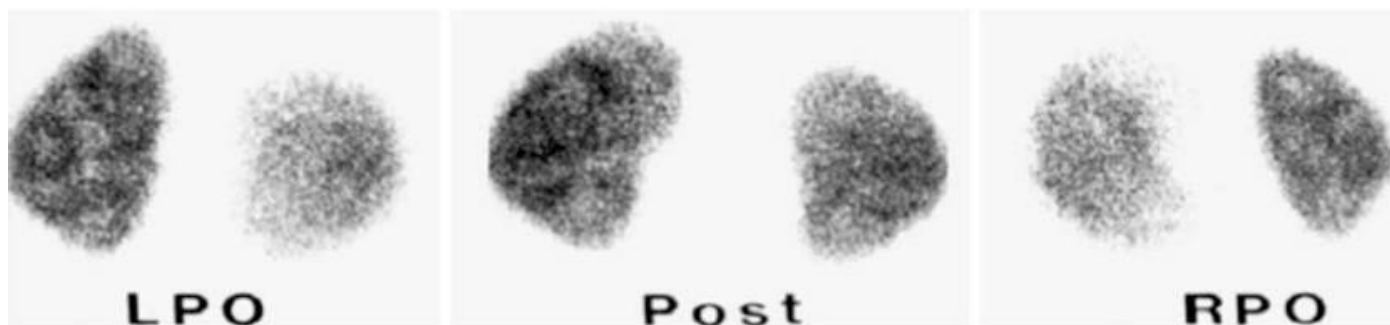
antara lesi akut, yang akan membaik atau menghilang, serta lesi kronis (bekas luka) tidak selalu memungkinkan dalam fase akut ISK. Area fotopenia polar dengan *outline* ginjal intak umumnya akan sembuh. Deformitas terlokalisir pada *outline* ginjal dengan gambaran *volume loss* umumnya memberikan gambaran parut permanen. Untuk menilai parut ginjal pasca infeksi, skintigrafi Tc-99m DMSA harus dilakukan setidaknya 6 bulan setelah infeksi akut. Gambar yang jelek dapat menyebabkan interpretasi kelainan yang tidak akurat. Gerakan pasien selama pemeriksaan dapat menyebabkan pengaburan *outline* ginjal atau *double outline*.<sup>3</sup>

Manfaat scan Tc-99m DMSA adalah sensitivitas tinggi dalam mendeteksi patologi parenkim dan kuantifikasi terutama untuk ginjal ektopik; *differential renal function* (DRF) lebih dapat dinilai dibandingkan dengan Tc-99m MAG3 dinamis. Kekurangan pemeriksaan ini termasuk menunggu selama 2 jam antara injeksi dan pemindaian, serta setiap pembentukan gambar membutuhkan waktu sekitar 5 menit, oleh karena itu teknisi dan ahli radiografi terlatih dalam menangani anak-anak sangat diperlukan. Resiko radiasi lebih tinggi daripada Tc-99m MAG3, jadi Tc-99m DMSA tidak disarankan hanya untuk penilaian DRF. Dengan adanya dilatasi pelvis ginjal, DMSA Tc-99m dapat terakumulasi pada sistem *pelvicocalices* (SPC) dan menghasilkan estimasi fungsi ginjal hidronefrotik yang sangat tinggi, meskipun nilai supranormal juga dapat terlihat pada ginjal yang terkena.<sup>3</sup>

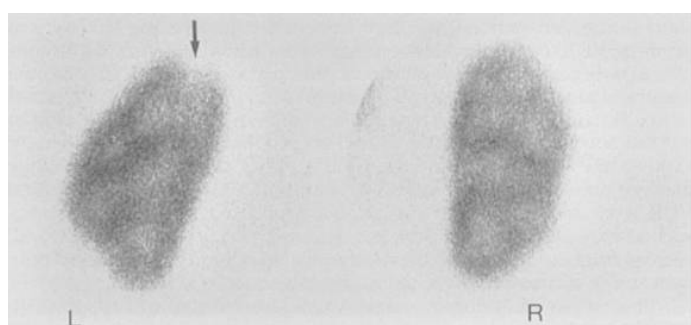
Estimasi DRF dapat diperoleh dengan Tc-99m MAG3 dengan Tc-99 DMSA. Apabila hanya DRF yang dibutuhkan, maka Tc-99MAG3 yang dilakukan karena resiko radiasi yang lebih kecil. Namun apabila untuk mengevaluasi adanya jaringan parut akibat infeksi traktus urinarius yang kronik, maka DMSA adalah pemeriksaan pilihan, terutama bila kasus tidak disertai dilatasi *collecting system*.<sup>3</sup>



**Gambar 3.** Pyelonephritis akut pada bayi 5 bulan dengan demam akibat infeksi taktus urinarius. DMSA renal scan tampak penurunan *uptake* tracer tanpa *volume loss* pada upper pole ginjal kanan.<sup>6</sup>



**Gambar 4.** Normal Tc-99m DMSA scan. Anak berusia 3 tahun ini menjalani pemeriksaan untuk evaluasi infeksi saluran kemih. Outline kedua ginjal jelas. Arsitektur internal jelas terlihat pada kedua ginjal. Untuk ginjal kanan, ini lebih baik pada proyeksi (RPO), sedangkan untuk ginjal kiri, ini paling baik dilihat pada proyeksi (LPO).<sup>3</sup>



**Gambar 5.** Renal scar pada pasien anak perempuan dengan riwayat pyelonephritis. DMSA renal scan tampak penurunan uptake tracer dengan volume loss pada pole atas ginjal kiri (arrow).<sup>6</sup>

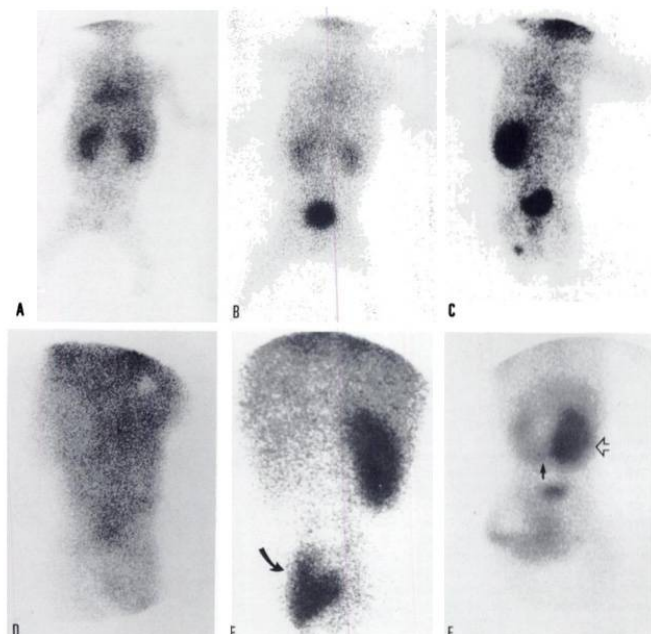
### RENOGRAFI DINAMIK

Penggunaan renografi dinamik telah banyak diterapkan dengan baik; Namun, studi kualitas perlu dilakukan pada populasi pediatrik. Pemeriksaan Tc<sup>99m</sup> MAG3 harus dilakukan di lingkungan pemeriksaan yang nyaman bagi anak dan didukung oleh staf yang berpengalaman dalam menangani anak-anak.<sup>3</sup>

Renografi dinamik memungkinkan estimasi tiga parameter fungsi ginjal: aliran darah ke ginjal; renal clearance ekstraksi tracer dari darah; dan fungsi drainase atau ekskresi ginjal. Estimasi aliran darah harus dilakukan selama beberapa detik pertama dan biasanya hanya diindikasikan pada kasus transplantasi ginjal pediatrik. Ginjal pediatrik native terlalu kecil untuk memperkirakan aliran darah secara akurat. Estimasi blood flow berguna dalam beberapa situasi klinis seperti tubululer nekrosis akut (ATN). Aktifitas ginjal harus ortotopik, simetris, simultan pada kedua ginjal dengan intensitas yang sama dengan aktifitas aorta.<sup>2,3</sup>

Estimasi DRF paling baik dilakukan kira-kira dalam waktu 1-2 menit setelah tracer injeksi. Setelah 2 menit, tracer mungkin sudah mencapai sistem pelvocalyceal, sehingga estimasi DRF menjadi tidak valid. Ada tiga panel penelitian pada pemeriksaan renografi dinamik, yaitu perfusi, ekskresi/drainase dan kurve analisis.<sup>3</sup>

Harus dievaluasi sebelumnya dalam estimasi DRF akan adanya fungsi ginjal asimetris atau penurunan fungsi keseluruhan. Drainase tracer dari ginjal dapat dengan mudah diperkirakan dengan memeriksa renogram *Time activity Curve* (TAC): puncak awal diikuti oleh fase menurun secara cepat adalah gambaran untuk ekskresi normal. Keterlambatan ekskresi ditandai oleh kurva naik terus menerus. Beberapa teknik telah diusulkan untuk mengukur kuantitas tracer yang transit pada ginjal.<sup>3,7</sup>



**Gambar 6.** (A) Normal scintigraphy (A) 3 menit (B) 20 menit setelah injeksi. Agensis unilateral (B) dan bilateral (D). Pelvic Ektopik (E) dan F (Horse shoe kidney).<sup>6</sup>

Ada beberapa parameter mulai dari parameter deskriptif sederhana seperti waktu untuk mencapai maksimum kurva,  $T_{max}$ , hingga parameter yang lebih canggih, seperti analisis dekonvolusi, efisiensi output (OE) / efisiensi ekskresi panggul (PEE) (Anderson et al. 1997; Chaiwatanarat et al. 1993) atau normalisasi aktivitas residual (NORA) (Piepsz et al. 2000). Infmasi yang cukup disediakan oleh bentuk TAC dan  $T_{max}$  untuk membedakan antara transit normal ( $T_{max}$  sekitar 3 menit) atau delyed transit ( $T_{max}$  20 menit). Adanya dilatasi sistem pelvocalyceal, renogram standar umumnya dicirikan oleh kurva naik terus menerus, mencerminkan drainase yang buruk dari ginjal saat berada dalam posisi supinasi. Dalam kasus dilatasi, furosemide harus disuntikkan (diuretik renografi), yang meningkatkan aliran kemih dan dapat membedakan antara drainase yang baik dan terganggu; data yang diperoleh pasca-furosemide harus mencakup rangkaian setelah perubahan postur dan berkemih.<sup>2</sup>

Tc-99m MAG3 merupakan tracer hampir hanya digunakan di Eropa karena bergantung pada ekstraksi tubular. Tc-99m MAG3 memiliki ekstraksi ginjal yang lebih besar daripada Tc-99m DTPA yang bergantung pada filtrasi, menghasilkan aktivitas latar belakang yang lebih rendah dan rasio ginjal ke latar belakang yang lebih tinggi daripada Tc-99m DTPA.<sup>3</sup>

## INDIKASI RENOGRAFI DINAMIK

Indikasi renogram dinamis apabila penilaian DRF dan drainase diperlukan. Renografi pada anak-anak hampir selalu dilakukan setelah post injeksi diuretik. Hal ini guna diuresis sehingga dapat meningkatkan drainase ekskresi tracer dari sistem pelvocalyceal yang dilatasi.<sup>3</sup>

1. Anomali Pelvic –ureteric junction (PUJ)
2. Anomali Vesicoureteric junction (VUJ)
3. Drainage pada anak laki-laki dengan posterior urethral valve
4. Complicated duplex ginjal
5. DRF dan drainase varian renal kongenital atau ektopik kidney
6. Post trauma
7. Post transplantasi renal untuk mengevaluasi kebocoran traktus urinarius dan abnormalitas drainase
8. Disfungsi bladder

Terdapat keterbatasan renografi apabila fungsi ginjal buruk atau dilatasi sistem pelvocalyceal. Pencitraan drainase mengikuti perubahan postur dan mikturisi, jika mungkin, akan meningkatkan drainase menggunakan efek gravitasi dan merupakan komponen penting untuk menyelesaikan

pemeriksaan. Tidak ada kontraindikasi. Pemberian diuretik dihindari jika anak memiliki rasa sakit dari episode obstruktif akut, seperti kasus kalkulus ginjal. Kelebihan renografi dinamik terletak pada kemampuan untuk secara rutin mengukur DRF dan drainase; renografi serial juga dapat diandalkan. Dosis radiasi yang rendah, terutama dengan penggunaan agen tubular seperti MAG3.<sup>2</sup>

Teknik optimal termasuk rehidrasi pasien anak dengan baik sebelum injeksi tracer. Krim anestesi harus diberikan di tempat suntikan; ini membutuhkan waktu tunggu 30-45 menit untuk mendapatkan efeknya sehingga memberi kesempatan untuk memastikan hidrasi yang baik. Dosis maksimum yang disarankan disuntikkan aktivitas Tc-99m MAG3 adalah 80 MBq, skala berdasarkan permukaan tubuh. Dosis yang disarankan disuntikkan minimum adalah Tc-99m MAG3, 15 MBq Untuk Tc-99m MAG3, dosis efektif pada usia 5 tahun sejumlah antara 0,20 dan 0,38 mSv.<sup>8,9,10</sup>

Gambar harus diambil dengan posisi anak supinasi dengan kamera pada semua jarak kecuali setelah transplantasi ginjal dimana kamera berada pada posisi anterior (ginjal transplan berada lebih ke anterior). Pasien anak dalam posisi supinasi dengan ini dapat mengurangi gerakan. Bila memungkinkan, anak harus berbaring langsung pada kolimator. Jantung, ginjal dan vesika urinaria dicakup dalam semua lapangan pandang. Jantung penting apabila analisis renogram menggunakan kurva kardiak ROI. Aliran darah membutuhkan laju frame rate cepat (0.5 detik/frame selama 40 detik). Rate satu frame setiap 10-20 detik untuk standar dan diuretik renogram. Lama pemeriksaan minimal 20 menit.<sup>3</sup>

Pemberian diuretik menggunakan furosemid seharusnya 1g/kg dengan maksimum dosis 20 mg. Ada beberapa pendapat mengenai waktu administrasi furosemid. Disarankan pemberian furosemid segera setelah injeksi tracer karena akses vena dapat hilang kemudian. Parameter akuisisi pasca-furosemide harus menggunakan frame rate yang sama, faktor zoom dan ukuran matriks seperti untuk renogram.<sup>3</sup>

Gambar *post-micturation* (PM). Renogram diperoleh dengan pasien dalam posisi supinasi, dengan demikian, gravitasi tidak memiliki efek normal. Untuk memungkinkan renogram untuk dianalisis termasuk efek gravitasi, bayi harus ditempatkan berdiri (bahu disangga selama 5 menit), atau anak yang lebih tua harus diizinkan untuk berjalan di sekitar area bermain dan dikirim ke toilet untuk berkemih. Setelah pemberian furosemide, hampir semua bayi dan anak-anak akan berkemih selama periode ini. Setelah kekosongan atau masa tunggu, anak harus kembali ke kamera gamma, dan data harus diperoleh selama 1 menit dengan cara yang persis sama seperti pada renogram. Untuk konsistensi, gambar PM harus diperoleh dalam 60 menit setelah injeksi tracer.<sup>3</sup>

Untuk menganalisis data renogram dari gambar, kurva serta data numerik yang berasal dari kurva harus digunakan bersama. Tiga parameter dapat diperkirakan: aliran darah (hanya dilakukan untuk transplantasi ginjal), DRF dan drainase. Baik ROI ginjal dan latar belakang harus ditarik pada semua data akuisisi; ROI latar belakang harus perirenal, termasuk upper, outer dan inferior ginjal. Pada kasus dilatasi pelvis berat pada bayi, latar belakang ginjal tidak memungkinkan. Dalam keadaan seperti itu, ROI latar belakang di atas dan di bawah ginjal mungkin merupakan kompromi terbaik. Kurva yang disesuaikan dengan latar belakang harus dibuat untuk setiap seri akuisisi dan digunakan untuk analisis.<sup>2</sup>

Gambar harus mencakup semua frame selama fase *clearence* atau *up take*, yaitu 60-120 detik setelah puncak kurva jantung (fase vaskular). Gambar ini mencerminkan fungsi parenkim regional dan dapat memungkinkan deteksi kelainan regional. Fungsi diferensial harus dinilai secara visual pada gambar ini dan dibandingkan dengan nilai DRF kuantitatif yang diperkirakan dari kurva untuk memastikan bahwa ada kesesuaian hasil. Semua gambar, termasuk gambar pasca-diuretik dan PM, harus ditampilkan dengan faktor skala yang sama. Gambar fungsional selama fase awal mungkin berguna, terutama jika seseorang dapat membuat gambar fungsi tubular proksimal murni menggunakan agen tubular, karena ini dapat memungkinkan kelainan fokal pada parenkim untuk dilihat lebih mudah (memberikan gambar mirip dengan pandangan posterior dari studi DMSA).<sup>3</sup>

Estimasi aliran darah merupakan analisis gambaran yang dimulai dari munculnya tracer pada ginjal secara relatif terhadap aorta. Estimasi kuantitatif untuk menghitung aktivitas ginjal terhadap *cardiac output* dan sampai pada aorta dan ilica. Pada pasien post transplantasi ginjal lebih sering menggunakan MAG3 daripada DTPA.

Nilai DRF normal adalah *up take* antara 45 dan 55%. Nilai DRF dalam kisaran normal akan terlihat di mana ada kerusakan ginjal bilateral simetris atau gagal ginjal kronis. Nilai-nilai meningkat normal ini dapat dilihat ketika ada kerusakan dupleks ginjal tanpa komplikasi serta kerusakan ginjal unilateral. Evaluasi yang benar membutuhkan scan DMSA Tc-99m dengan gambar posterior dan anterior. Perbandingan antara renogram dan gambar PM penting untuk menilai efek perubahan posisi dan mikturisi.<sup>3</sup>

Manfaat renografi Tc-99mMAG3 termasuk kemampuan untuk menentukan kuantitas DRF, mengevaluasi abnormalitas parenkim, visualisasi sistem pelvocalyceal dan ekskresi. Kekurangannya adalah pasien harus dikondisikan supinasi tidak bergerak selama 20 menit.<sup>3</sup>

## ACEI RENOGRAFI

ACEI renografi merupakan prosedur yang dilakukan

pada kasus hipertensi renovascular. Hipertensi renovaskular didefinisikan sebagai peningkatan tekanan darah yang disebabkan oleh hipoperfusi ginjal, biasanya karena stenosis anatomi arteri ginjal dan aktivasi sistem renin-angiotensin. Tujuan dari tes skrining adalah untuk mendeteksi pasien yang memiliki stenosis arteri ginjal sebagai penyebab hipertensi dan, untuk memprediksi *curability* hipertensi setelah intervensi. Gambaran klinis harus menunjukkan pasien mana yang memiliki risiko sedang atau tinggi hipertensi renovaskular. Adapun indikasi pemeriksaan ini termasuk hipertensi mendadak atau berat, hipertensi resisten terhadap terapi medis, bruit di perut atau panggul, azotemia yang tidak dapat dijelaskan atau fungsi ginjal yang memburuk selama terapi dengan *angiotensin-converting enzyme inhibitor* (ACEI).<sup>11</sup>

Hasil pemeriksaan ini digunakan untuk menilai ada hipertensi renovascular dan diinterpretasikan menjadi:<sup>11</sup>

### A. Probabilitas Rendah:

Hasil normal pada ACE renografi menunjukkan probabilitas rendah (<10%) untuk hipertensi renovaskular. Pemeriksaan awal yang baik, namun meningkat setelah pemberian ACE juga menunjukkan probabilitas rendah untuk hipertensi renovaskular.

### B. Probabilitas Intermediate:

Hasil abnormal pada pemeriksaan awal dan tidak berubah pada pemeriksaan lanjutan. Kelompok ini termasuk beberapa pasien azotemia dan pasien hipertensi yang memiliki ginjal kecil yang tidak berfungsi dengan baik. Sensitivitas temuan baseline abnormal yang tidak berubah setelah penghambatan ACE cukup tinggi (> 90%), tetapi spesifitasnya buruk, mungkin pada kisaran 50% - 75%.

### C. Probabilitas Tinggi:

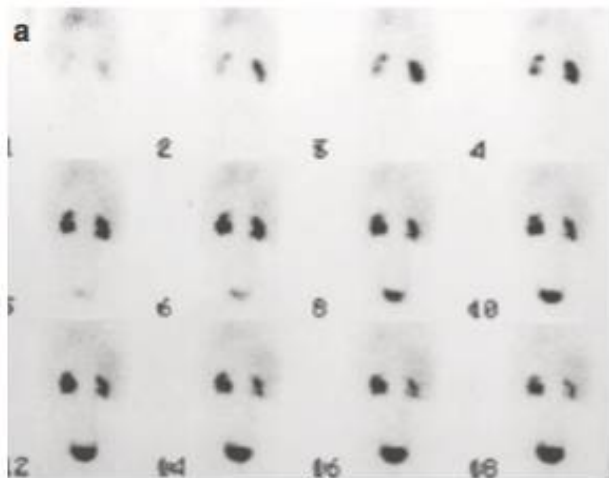
Probabilitas dianggap tinggi (> 90%) ketika ditemukan perubahan signifikan kurva renogram terjadi setelah pemberian ACE dibandingkan dengan temuan awal.

## ISOTOP SISTOGRAFI

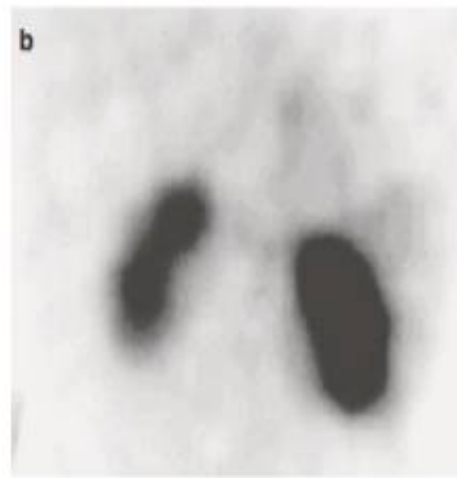
Voiding cystourethrogram (VCUG) merupakan teknik yang direkomendasikan untuk kasus vesicoureteric reflux (VUR). Semua anak dan orang tua mereka menemukan bahwa kateterisasi kandung kemih tidak menyenangkan, dan harus dihindari jika memungkinkan. Pada anak yang lebih tua, hal itu dapat menyebabkan trauma psikologis dan fisik. Teknik akurat, non-traumatis untuk mengevaluasi VUR dapat dilakukan dengan metode pemeriksaan *indirect cystogram radionuklida* (IRC).<sup>3</sup>

Setidaknya ada empat metode berbeda untuk melakukan cystography pada anak-anak; hanya IRC dengan

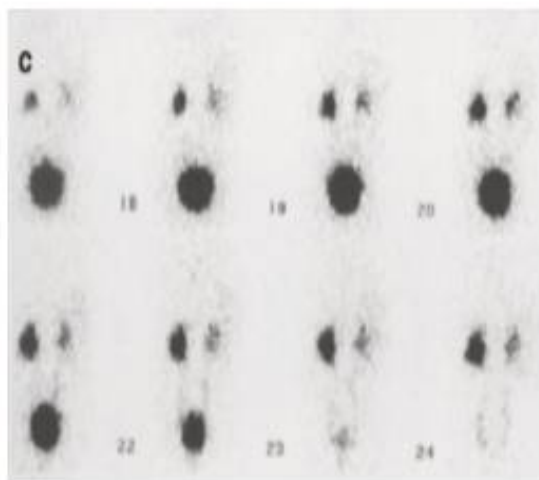
Tc-99m MAG3 yang tidak memerlukan kateterisasi kandung kemih Pada anak-anak yang menjalankan toilet trainig, IRC adalah metode pilihan untuk mendeteksi VUR.<sup>3</sup>



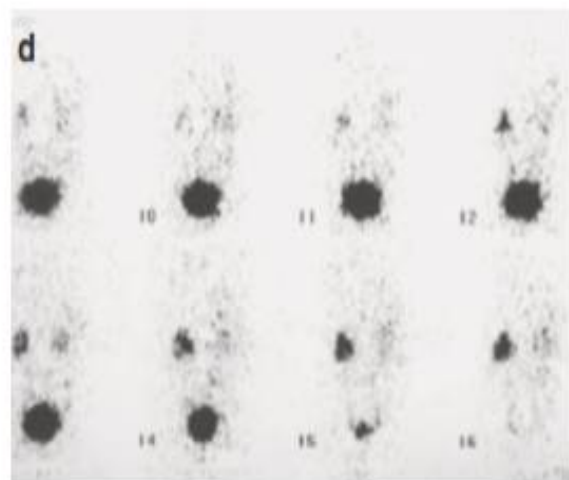
(a). Renogram dinamik Tc<sup>99m</sup> MAG3 + IRC Gambar 0-18 menit menunjukkan up take yang baik pada ginjal kanan dan drainase yang baik. Fungsi ginjal kiri menurun (23% dari total fungsi) dengan moderate drainage selama 18 menit drainase



(b). Renogram fungsional Tc-99m MAG3 menunjukkan kerusakan ginjal kiri baik



(c). Micturition IRC menunjukkan komplit pengosongan VU dengan isotope refluks ke ginjal kiri sebelum micturition dan kanan dengan micturition



(d). Micturition tahap 2 setelah 30 menit tampak komplit pengosongan kandung kemih dengan refluks ginjal kiri selama micturition

**Gambar 7.** Anak perempuan berusia 5 tahun, follow up rekuren traktus urinarius<sup>3</sup>


## DIRECT RADIOISOTOPE CYSTOGRAPHY (DIC)

Penggunaan DIC pada bayi perempuan (<1 tahun) dengan ISK berat dan USG normal telah berkurang karena pengurangan bahaya radiasi yang signifikan dari VCUG fluoroskopi. Keuntungan dari DIC adalah sensitivitasnya yang tinggi untuk

VUR karena pemantauan terus menerus dan paparan radiasi yang rendah: dosis efektif adalah sekitar 0,3 mSv. Kerugiannya adalah kateterisasi kandung kemih diperlukan dan anatomi dan grading VUR mungkin sulit, meskipun dengan ultrasound kontemporer, anatomi harus ditafsirkan dengan benar.<sup>3,4</sup>

Teknik dan prosedurnya mirip dengan VCUG konvensional. Setelah kateterisasi kandung kemih, Tc-99m pertechnetate (20 MBq) dimasukkan diikuti oleh saline normal hangat sampai kandung kemih penuh, ketika mikturisi harus terjadi.<sup>2</sup>

Seluruh prosedur dilakukan dengan disposable diaper pada bayi yang berbaring di atas kamera gamma yang terhubung ke sistem komputer. Kedua daerah ginjal dan kandung kemih diatur dalam satu lapangan pandang.<sup>3</sup>



**Gambar 8.** DIC dengan VUR. Bayi laki-laki 15 bulan dengan prenatal diagnosis hidronefrosis unilateral. Postnatal VUR kanan pada VCUG. Follow up cystogram menunjukkan refleks ginjal kanan pada fase pengisian.<sup>3</sup>

## INDIRECT RADIOISOTOPE CYSTOGRAPHY (IRC)

Sistografi radioisotop indirek dapat dilakukan pada setiap anak yang menjalani toilet training dan dapat bekerja sama (van der Vis-Melsen et al. 1989). Pemeriksaan ini dilakukan mengikuti renogram dinamik setiap kali anak ingin miksi. Semua anak cukup terhidrasi untuk renogram dan senantiasa ditawarkan minuman secara bebas selama pemeriksaan sehingga sebagian besar anak-anak tidak memerlukan dorongan untuk membatalkan. Furosemide tidak diberikan untuk memicu diuresis kecuali ada dilatasi sistem pelvocalyceal. Jika pada akhir isotop miktur masih tercatat di kandung kemih atau ginjal, maka anak harus ditawarkan lebih banyak untuk minum dan diminta untuk kembali ke ruang kamera gamma ketika ia ingin berkemih. Ruang yang tenang dengan beberapa petugas tambahan dan layar privasi

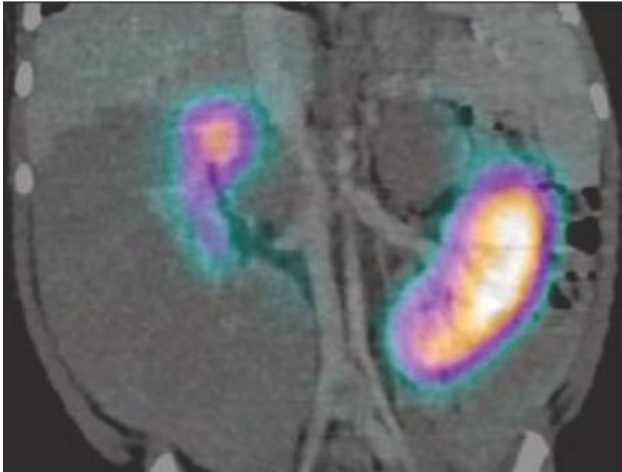
yang memadai membantu untuk pemeriksaan yang singkat dan sukses. Ini adalah pemeriksaan fisiologis yang tidak memerlukan kateter kandung kemih.<sup>3</sup>

Deteksi VUR. Peningkatan aktivitas di ginjal selama pemeriksaan menunjukkan VUR. Fase pengisian kandung kemih harus dengan pemeriksaan VCUG atau DIC, tidak dapat dilakukan dengan IRC. Dengan demikian, VUR hadir hanya dalam fase pengisian akan dilewatkan oleh IRC. VUR adalah fenomena intermiten yang insiden bervariasi bahkan menggunakan pemeriksaan yang sama pada kesempatan yang berbeda. Mengevaluasi teknik untuk mendeteksi VUR akan tetap sulit karena tidak ada referensi metode pasti. Ada kesepakatan bahwa IRC hanya berkontribusi ketika positif, sedangkan pemeriksaan negatif tidak dapat mengecualikan VUR.<sup>3</sup>

Argumen ini berlaku, bagaimanapun, untuk semua teknik cystogram. IRC adalah teknik skrining yang berharga untuk mendeteksi refleks mencapai ginjal dan pengamatan miksi fisiologis; Hal ini sangat penting ketika seseorang berurusan dengan kasus yang sulit, misalkan anak perempuan dengan ISK berulang yang memiliki pemeriksaan ultrasound normal, Tc-99m DMSA normal, tetapi tetap bergejala dan mungkin mengalami disfungsi kandung kemih. Indikasi untuk IRC termasuk setiap kali VUR harus disingkirkan pada anak yang sedang toilet training, dilatasi ureter, anak-anak yang lebih tua dengan disfungsi kandung kemih yang diketahui (termasuk katup uretra posterior) (Dinneen et al. 1994); dan anak perempuan dengan UTI rekuren dan ultrasound normal serta scan Tc-99m DMSA, di mana seluruh sistem nefrourologis dapat dievaluasi.<sup>2</sup>

Kelebihan IRC terletak pada kenyataan bahwa prosedur memiliki resiko radiasi yang rendah; tidak ada peningkatan dosis radiasi di atas renogram rutin. Mengajukan berkemih akan mengurangi radiasi karena kandung kemih adalah organ target. The Tc-99m MAG3 + IRC memberikan informasi tentang fungsi ginjal dan drainase dengan kandung kemih penuh dan kosong dan juga memungkinkan penilaian fungsi kandung kemih. Ketika disfungsi kandung kemih dicurigai, ini adalah satu-satunya cystogram fisiologis karena tidak memerlukan kateterisasi kandung kemih.<sup>3</sup>

Kelemahan IRC termasuk hanya dapat dilakukan pada anak yang menjalani training toilet. Ginjal dan refleks ureter atas akan terdeteksi, tetapi hanya fase berkemih dari mikturisi diperiksa. Ketika ada laju aliran kemih yang tinggi, seperti yang terlihat setelah pemberian diuretik, refleks ginjal mungkin tidak terdeteksi. Dalam konteks hidronefrosis atau hidroureter, refleks ke sistem pelvocalyceal yang dilatasi menyebabkan sistem drainase yang lemah sulit untuk dievaluasi. Detail anatomi dari junctio vesicoureterika buruk dan struktur uretra tidak terlihat. Kondisi ektopik kidney



**Gambar 10.** DMSA SPECT CT pada anak 2 tahun dengan nephroblastomatosi pre operasi nephron-sparing setelah kemoterapi. SPECT DMSA dilakukan sebelum kemoterapi untuk menilai DRF. Kontras diberikan untuk pemeriksaan CT dosis rendah untuk menggambarkan anatomi ginjal yang terdistorsi oleh nephroblastomatosi perilobar. Reformat koronal menunjukkan fungsi yang lebih baik pada ginjal kiri.<sup>3</sup>

## KESIMPULAN

Pencitraan fungsional traktus urinarius merupakan salah satu alasan penting pasien anak dikirim guna pemeriksaan nuklir. Pencitraan ginjal untuk menilai DRF dan tingkat kerusakan parenkim ginjal oleh Tc-99m DMSA dan Tc-99m MAG3 renografi guna menentukan DRF dan pola drainase. IRC dan DIC sangat berguna dalam penilaian VUR pada anak yang dilatih toilet.<sup>3</sup>

Pencitraan hibrida semakin banyak digunakan dalam stangging tumor nefro-uologis pada anak-anak, dan ini akan semakin meningkat kebutuhannya di masa depan. Dengan pencitraan PET-MRI yang menyediakan "one stop shop" untuk pencitraan nefro-uologi fungsional, dengan pengurangan radiasi. Dalam semua studi radioisotop pada anak-anak, pelatihan dalam menangani anak-anak, teknik imobilisasi dan perhatian terhadap detail dalam pengolahan gambar sangat penting untuk memberikan interpretasi hasil yang akurat.<sup>3</sup>

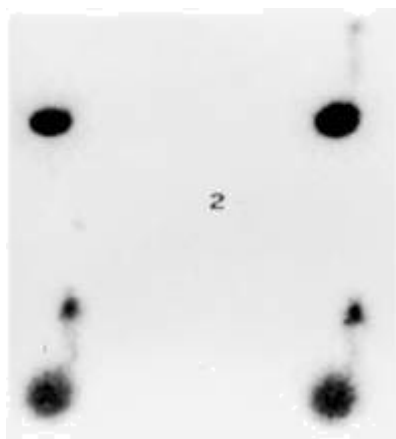
## DAFTAR PUSTAKA

1. Soperijanto S. *Imaging Diagnostik pada Anomali Kongenital*. Airlangga University. Cetakan Pertama, 2017, p 45-49
2. American Urology Association. *Nuclear Renography in. Uroradiology For Medical Students*.
3. Easty M, Gordon I : *Nuclear Medicine. in Pediatric*

- Urogenital Radiologi. Third Edition. Springer, 2000,p 93-111.
4. Mandell GA, Egli DF, Gilday DL, Heyman S, Leonard JC, Miller JH, Nadel HR, Treves ST (1997a) Procedure guideline for radionuclide cystography in children. Society of Nuclear Medicine. *J Nucl Med: Off Pub Soc Nucl Med* 38(10):1650-1654
5. Piepsz A, Tondeur M, Ham H (2000) NORA: a simple and reliable parameter for estimating renal output with or without frusemide challenge. *Nucl Med Commun* 21(4):317-323
6. Shalaby-Rana E, Lowe E et al. *Imaging in Pediatric Urology. Pediatric Clinics of North America. Volume 44. Number 5, 1065-89, 1997*
7. Sfakianakis GN, Damoulaki E. *Nuclear Medicine in Pediatric Urology and Nephrology. JNucAM-ed29:1287-1300,1988*
8. Lassmann M, Treves ST (2014) *Pediatric Radiopharmaceutical Administration: harmonization of the 2007 EANM Paediatric Dosage Card (Version 1.5.2008) and the 2010 North American Consensus guideline. Eur J Nucl Med Mol Imaging* 41(8):1636
9. Stabin MG, Gelfand MJ (1998) *Dosimetry of pediatric nuclear medicine procedures. O J Nucl Med: Off Pub Ital Assoc Nucl Med* 42(2):93-112
10. Gordon I, Piepsz A, Sixt R, and Auspices of Paediatric Committee of European Association of Nuclear M (2011) *Guidelines for standard and diuretic renogram in children. Eur J Nucl Med Mol Imaging* 38(6): 1175-1188
11. Taylor A, Fletcher J, Nally J et al. *Procedur Guidline for diagnosis of renovascular hypertension. J. Nuci Med* 1998;39.p 1297-1302

membuat deteksi VUR sulit atau tidak mungkin jika ginjal terletak sepenuhnya atau sebagian di belakang kandung kemih. Pada kasus transplantasi ginjal, IRC tidak membantu dalam mendeteksi VUR pada anak-anak ini (kecuali ada ginjal intraperitoneal, ditransplantasikan ke anak yang sangat muda, berbeda dengan transplantasi rutin pada anak lebih tua dimana transplantasi ginjal pada fosa iliaka). Penelitian perbandingan antara IRC dan VCUG atau DIC menunjukkan hasil yang bervariasi, dengan banyak institusi memiliki korelasi yang erat dan yang lainnya tidak dapat mencapai kesepakatan.<sup>3</sup>

Setelah pemeriksaan rutin Tc-99m MAG3 selama 20 menit, anak diminta untuk kembali ke ruang tunggu sampai mereka harus berkemih. Saat kembali ke ruang kamera gamma, anak-anak akan berkemih ketika dia berada di depan kamera, yang telah berubah ke posisi vertikal. Meskipun anak laki-laki lebih suka berdiri tegak, mereka harus didorong untuk duduk dengan punggung mereka ke kamera gamma sehingga dapat mengurangi gerakan ke minimum selama berkemih. Akuisisi harus mencakup periode 30 detik sebelum dan sesudah berkemih. Data harus dikumpulkan pada komputer dengan frame rate cepat 1 frame/s. Pemrosesan termasuk melihat, mengelompokkan kembali data ke dalam 5 frame, dan meninjau data ini baik dalam mode cine maupun menggambar ROI di atas kandung kemih dan ginjal dan menghasilkan kurva dari ROI ini. Selain itu, gambar terkompresi dari data mentah harus dibuat. Diagnosis VUR hanya harus dilakukan ketika ada peningkatan yang jelas dalam aktivitas di area ginjal. Jika kurva menunjukkan peningkatan aktivitas, maka ini harus dilihat baik pada gambar cine atau gambar yang dikompresi atau keduanya. Peningkatan pada kurva tidak cukup untuk mendiagnosis VUR karena gerakan dapat menjadi penyebab kurva abnormal palsu.<sup>3</sup>



**Gambar 9.** IRC dengan rekuren infeksi saluran kemih pada anak perempuan 4 tahun. VUR pada ginjal kanan.<sup>3</sup>

Tidak ada kontraindikasi untuk IRC, namun demikian kehati-hatian harus dilakukan dalam menyingkirkan diagnosis ketika ada dilatasi dengan drainase yang buruk dari saluran atas. Juga pada kasus transplantasi ginjal atau ginjal ektopi bawah, kandung kemih yang penuh dapat menutupi ginjal.<sup>3</sup>

## PENCITRAAN FUNGSIONAL PADA TUMOR NEPHROUROLOGICAL DAN POST-TRANSPLANT LYMPHOPROLIFERATIVE DISORDER (PLTD) ANAK

Tumor Wilms adalah tumor padat kedua pada populasi pediatrik. Prognosis baik, meskipun pada stadium yang tinggi memiliki mortalitas dan morbiditas yang signifikan terkait pengobatan. DMSA SPECT CT mungkin berguna dalam penilaian jaringan ginjal fungsional sebelum operasi nefron-sparing.<sup>3</sup>

FDG PET-CT sekarang diindikasikan dalam menentukan staging dan follow up tumor pada organ traktus urinarius seperti rhabdomyosarcoma dan kandung kemih.<sup>2</sup>

Pemeriksaan PET mempunyai resiko radiasi yang relatif tinggi, mulai dari sekitar 8 hingga 13 mSv untuk pemeriksaan seluruh tubuh. Selama pemeriksaan pasien anak diharuskan tetap diam, dan dengan demikian dibutuhkan anestesi umum.<sup>3</sup>

Penyakit limfoproliferatif pasca-transplantasi (PTLD) terlihat di antara 1 dan 10% dari semua penerima transplantasi ginjal pediatrik (Shroff dan Rees 2004). Ini adalah entitas yang tidak biasa dan memiliki banyak fitur dari sistem kekebalan tubuh. Hal ini ditandai dengan proliferasi sel limfoid yang tidak terkendali, biasanya sel B. Sebagian besar kasus PTLD memiliki hubungan yang kuat dengan virus Epstein-Barr (EBV). Satu-satunya faktor risiko terpenting untuk PTLD adalah kurangnya paparan EBV sebelumnya pada penerima transplantasi, dengan seronegativitas memberikan risiko tiga kali lipat hingga 33 kali lipat lebih tinggi mengembangkan PTLD. Presentasi klinis bervariasi, tetapi penyakit akut dengan malaise, demam, penurunan berat badan dan limfadenopati dalam satu tahun transplantasi. Diagnosis berdasarkan DNA virus dalam darah dan biopsi area penyakit. Pemantauan viral load merupakan prosedur rutin mengikuti transplantasi ginjal pada anak.